

## **BOALA CROHN ILEO-CECALĂ MALIGNIZATĂ, CU FISTULĂ ILEO-RECTALĂ – PREZENTARE DE CAZ**

Elena Gologan<sup>1</sup>, A. Pantazescu<sup>2</sup>, Iuliana Eva<sup>3</sup>, Doinița Rădulescu<sup>4</sup>, Doina Butcovan<sup>4</sup>

1 Institutul de Gastroenterologie și Hepatologie, Iași

2 Clinica Chirurgicală, Spitalul Clinic de Urgențe „Sf. Ioan”, Iași

3 Laboratorul de Imagistică Medicală, Spitalul Militar, Iași

4 Disciplina de Morfopatologie

Universitatea de Medicină și Farmacie, „Gr.T. Popa”, Iași

### ***ILEORECTAL FISTULA FROM CROHN ILEOCOLITIS WITH MALIGNANT CHANGE – CASE***

**REPORT (Abstract):** Crohn's disease is an inflammatory bowel disease with a total wall involvement which leads to the possibility of extramural complications as fistula. We present a 28 years old patient admitted for pain in the lower right quadrant of the abdomen, fever, chills, weight loss and anorexia. Clinical examination revealed a tumor in the lower right quadrant and moderate fever. Biochemical and hematological investigations identified a nonspecific inflammatory syndrome. Carcinoembrionar antigen was negative. All the imagistic (barium enema and computer tomography) and endoscopic (left colonoscopy – there was no possibility to reach the right colon) investigations could not established the diagnostic, but these investigations identified the intestinal tumor involving cecum and terminal ileon, with mostly benign characters and loco-regional enlarged lymph nodes. The surgical exploration showed an inflammatory tumor of the terminal ileon and cecum with ileo-rectal fistula; extended enterectomy, right colectomy, excision of the ileo-rectal fistula and ileo-colic anastomosis were performed. The pathological exam revealed Crohn's disease but with three nests of malignant cells. The postoperative course was uneventful and the patient was discharged in 7 days.

**KEY WORDS:** CROHN'S DISEASE, ILEO-COLIC FISTULA, CANCER, RIGHT COLECTOMY

Correspondență: Dr. Elena Gologan, Institutul de Gastroenterologie și Hepatologie Iași, str. Independentei, nr. 1, 700111, Iași.

### **INTRODUCERE**

Boala Crohn este o afecțiune inflamatorie cronică a tubului digestiv și care se localizează cel mai frecvent la nivelul ileonului terminal și colonului proximal. Inflamația prinde tot peretele intestinal de la mucoasă până la seroasă. Vârsta medie a diagnosticului este de 27 ani. Pentru cazurile diagnosticate la vârste tinere determinismul genetic este cel mai frecvent implicat în etiopatogenie. Aproximativ 50% dintre bolnavi dezvoltă stenoze intestinale. La nivelul obstrucției în partea proximală, la nivelul unei fisuri ce prinde toate straturile peretelui intestinal, se pot dezvolta fistule sau perforații. Riscul de malignizare este de 6 ori mai mare în boala Crohn.

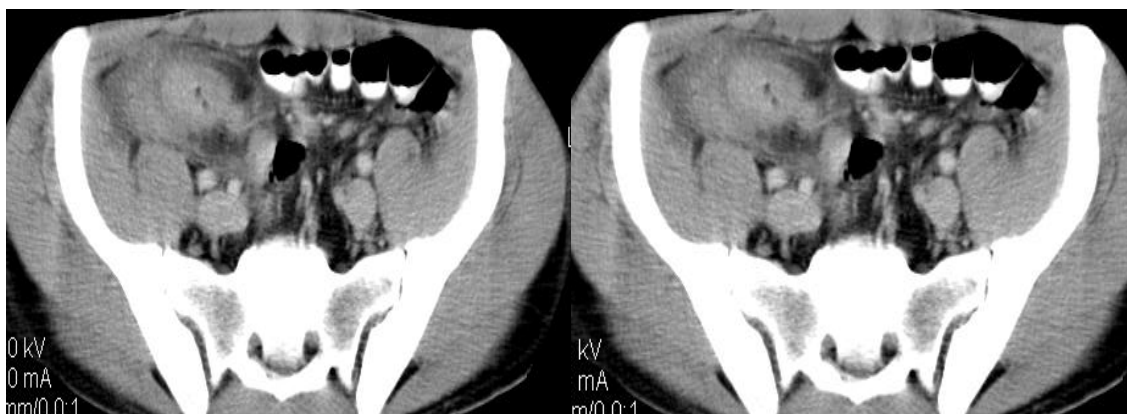### **CAZ CLINIC**

Pacientul B.A. în vârstă de 28 de ani din mediu urban se adresează Institutului de Gastroenterologie și Hepatologie Iași, în luna noiembrie 2008, pentru dureri în flancul și fosa iliacă dreaptă, diaree cronică (2-5 scaune pe zi) alternând cu perioade de tranzit normal, febră, frisoane și scădere ponderală (4 kg în 5 luni). Simptomatologia a debutat insidios de aproximativ 5 luni.

Pacientul este nefumător, neagă consumul de alcool. A fost apendicectomizat în urmă cu 1 an, iar de 5 luni este tratat în ambulator cu inhibitori de pompă de protoni pentru gastroduodenită cu *Helicobacter pylori*.

Examenul clinic la internare relevă un pacient palid, subponderal, cu o formațiune tumorală palpabilă la nivelul fosei iliace drepte, de aproximativ 10 cm, fermă, dureroasă, fixă profund.

Examele de laborator arată un sindrom inflamator nespecific (proteina C reactivă = 48 U/mL, fibrinogen = 518 mg/dL, leucocite = 10500 /mmc), o anemie microcitară de 10,8 g/dL cu o hiposideremie de 13 μg/dL, o trombocitoză de 581000/mmc și ușoară colestază. Markerul tumoral ACE (Antigen Carcino-Embrionar) a fost negativ precum și intra-dermo-reacția la PPD. Ac pANCA (efectuați datorită sindromului colestatic intrahepatic) au avut valori normale sugerând o colestază inflamatorie. Trombocitoza a fost interpretată în același sens.



**Fig. 1. Tomografie computerizată**  
Tumoră ileocecală cu fistulă ileo-rectală

Ecografia abdominală a identificat o formațiune solidă, în cocardă, situată pe topografia cecului. S-a efectuat colonoscopie care a identificat la 14 cm de marginea anală o leziune infiltrativ-ulcerată de 3 cm diametru din care s-au prelevat cupe biopsice, rezultatul histopatologic fiind nespecific. Deoarece examinarea colonoscopică nu a putut fi efectuată decât până la 40 cm de marginea anală, examinarea endoluminală a fost completată cu o clismă baritată care a evidențiat la nivelul colonului ascendent o imagine neregulată cu ulceratii marginale și nuanțe de semiton. Nu s-a reușit opacifierea ileonului terminal. S-a efectuat tomografie computerizată care a evidențiat o formațiune tumorală ileo-cecală cu fistulă ileo-rectală, corespunzătoare ca localizare leziunii inflamatorii identificate colonoscopic (Fig. 1).

S-a intervenit chirurgical; intraoperator s-a constatat o tumoră cu caractere inflamatorii, de ceco-ascendent și ileon terminal, cu fistulă ileo-rectală. S-a efectuat rezecție largă ileală și hemicolectomie dreaptă cu suprimarea fistulei și restabilirea continuității tubului digestiv (Fig. 2).

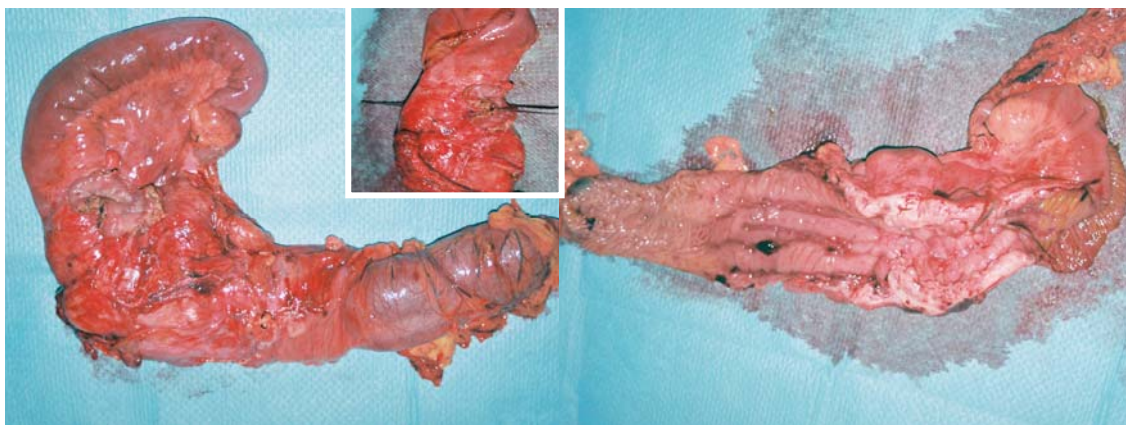
Examenul histopatologic a relevat un aspect tipic de boală Crohn cu determinări granulomatoase dar și prezența unor zone de degenerare malignă în focar (Fig. 3).

Evoluția postoperatorie a fost favorabilă, pacientul fiind externat peste 7 zile. Controalele ulterioare au arătat remisiunea completă a simptomatologiei.


## DISCUȚII

Procesul patologic din boala Crohn are determinare panmurală și tendința de extensie extramurală asociind frecvent complicații [1]. Localizările pot fi unice sau multiple, etajate iar rezecția leziunii nu are valoare curativă pentru boală, aceasta putând recidiva pe un alt segment al tubului digestiv.

Incidența bolii este de 1-6/100.000 locuitori iar prevalența de 10-100/100.000 locuitori, cu mari variații geografice [2]. Localizările cele mai frecvente sunt la nivel ileo-cecal (40%), al intestinului subțire (30%) și colonului (25%), dar se poate întâlni pe orice segment al tractului digestiv [3].



**Fig. 2 Piesa operatorie**  
ileo-colon drept cu excizia peretelui rectal în zona fistulei și a traiectului fistulos  
(în cartuș, traiectul fistulos cateterizat)



**Fig. 3 Examen histopatologic (hematoxină-eozină)**  
A Granulom submucos; B Fisură parietală;  
C Boală Crohn cu focare de displazie și degenerare malignă

Simptomatologia este dominată de diaree, dureri abdominale și scădere ponderală [4]. Pot coexista simptome legate de complicații sau manifestări extradigestive (artrite, osteoporoză, litiază renală, eritem nodos, pyoderma gangrenosum, uveite, episclerite, trombembolii, pericolangite cronice, etc).

Examele de laborator relevă un sindrom inflamator nespecific, de reală utilitate în supravegherea bolnavilor fiind determinarea proteinei C reactive [5].

Diagnosticul impune utilizarea endoscopiei digestive inferioare care arată un aspect inflamator localizat cu friabilitate mucoasă, sângerare ușoară, ulcerații aftoide sau liniare, aspect hipertrofic nodular de „pietre de pavaj” [6,7]. Se poate utiliza și

examenul radiologic cu contrast baritat efectuat în varianta cu dublu contrast, dar colonoscopia are avantajul posibilității de obținere de cupe bioptice în vederea examenului histopatologic care este definitiv în diagnostic [8,9].

Fistulele interne sunt o complicație frecventă (20-40%) în boala Crohn, putând apare între segmente ale tubului digestiv sau între un segment de tub digestiv implicat în procesul patologic și organele învecinate [10]. Malignizarea la pacienții cu boală Crohn este mai frecventă decât în populația generală, după unii autori comparabilă cu cea din rectocolita ulcero-hemoragică fiind dependentă de amploarea determinărilor, vechimea bolii și răspunsul la tratament medical [11]. De aceea, la pacienții cu boală Crohn, se impune screeningul colonoscopic.

## CONCLUZII

Boala Crohn trebuie depistată precoce înaintea complicațiilor care sunt de resort chirurgical. Întrucât cancerul de colon este mai frecvent la pacienții cu boală Crohn, se impune screeningul colonoscopic al acestora.

Tratamentul de elecție în cazurile cu localizare ileo-colică, suspecte de malignizare, constă în hemicolectomie dreaptă lărgită pe ileon. Prezența fistulelor interne implică rezecții lărgite.

## BIBLIOGRAFIE

1. Farmer RG, Hawk WA, Turnbull RB, Jr. Clinical patterns in Crohn's disease: a statistical study of 615 cases. *Gastroenterology*. 1975; 68: 627-635.
2. Mekhjian HS, Switz DM, Melnyk CS, Rankin GB, Brooks RK. Clinical features and natural history of Crohn's disease. *Gastroenterology*. 1979; 77: 898-906.
3. Bauer JJ, Sher ME, Jaffin H, Present D, Gelerent I. Transvaginal approach for repair of rectovaginal fistulae complicating Crohn's disease. *Ann Surg*. 1991; 213(2): 151-158.
4. Sher ME, Bauer JJ, Gelerent I. Surgical repair of rectovaginal fistulas in patients with Crohn's disease: transvaginal approach. *Dis Colon Rectum*. 1991; 34: 641-647.
5. Bauer JJ, Harris MT, Grumbach NM, Gorfine SR. Laparoscopic assisted intestinal resection for Crohn's disease. Which patients are good candidates? *J Clin Gastroenterol*. 1996; 23(1): 44-46.
6. Van Rosendaal GM. Inflammatory bowel disease. *CMAJ*. 1989; 141(2): 113-123.
7. Fazio VW, Wu JS. Surgical therapy for Crohn's disease of the colon and rectum. *Surg Clin North Am*. 1997; 77(1): 197-210.
8. Marcello PW, Schoetz DJ Jr, Roberts PL, Murray JJ, Collier JA, Rusin LC, Veidenheimer MC. Evolutionary changes in the pathologic diagnosis after ileoanal pouch procedure. *Dis Colon Rectum*. 1997; 40(3): 263-269.
9. Price AB. Overlap in the spectrum of nonspecific inflammatory bowel disease – colitis indeterminate. *J Clin Pathol*. 1978; 31: 567-573.
10. Marcello PW, Milsom JW, Wong SK. Laparoscopic restorative proctocolectomy: case matched comparative study with open restorative proctocolectomy. *Dis Colon Rectum*. 2000; 43(5): 604-608.
11. Yamazaki Y, Ribeiro MB, Sachar DB, Aufses AH, Greenstein AJ. Malignant colorectal strictures in Crohn's disease. *Am J Gastroenterol*. 1991; 86(7): 882-885.