

VALOAREA ARTROSCOPIEI ÎN LEZIUNILE ACUTE ȘI CRONICE ALE GLEZNEI

B. Voicu, R. Opriș
Clinica Ortopedie Traumatologie I
Spitalul Clinic Județean de Urgență Târgu Mureș

THE VALUE OF THE ARTHROSCOPY IN ACUTE AND CHRONIC ANKLE INJURY (Abstract):

This paper wants to demonstrate the value of the arthroscopy in the diagnosis and treatment of the ankle sprain and chronic ankle instability. Between January 2005 and March 2009, there were studied 25 patients, to whom there was made ankle arthroscopy with the purpose to diagnose and the treatment. The mean age was 26 years, with a range from 19 to 42 years, 19 from them were men and 6 women. The final evaluation was made to 23 patient, with a medium six month follow-up. The functional results after arthroscopy were evaluate using Mc Cullough Score. In 78% of cases the pain disapeared significantly. There was made in all cases debridation with shaver, in 12 cases microabrasive chondroplasty and in 7 cases ligamentoplasty of the anterior talofibular ligament and/or deltoid ligament. In 76% there was, at least an associated, „hidden”, lesion, wich need also arthroscopic treatment. We have one complication (4,3%) represented by a superficial chondral lesion, wich was treated by microabrasive chondroplasty. There were any neurological, vascular or other complications. The results show us that ankle arthroscopy remain a certain, mini-invazive method to diagnose and for the treatment of the ankle lesions. Arthroscopic ligamentoplasty of the ankle is still in confirmation. Arthrocopy is the main procedure for treating the impingement syndrom of the ankle and osteochondral lesion – injury that are frecventely associated with chronic ankle instability.

KEY WORDS: ANKLE ARTHROSCOPY, ANKLE SPRAIN, CHRONIC INSTABILITY

Correspondență: Dr. Bogdan Voicu, Clinica Ortopedie Traumatologie I, Spitalul Clinic Județean de Urgență Mureș, Str. Gheorghe Marinescu, Nr. 50, 540136, Târgu Mureș, Jud. Mureș, Romania; e-mail: bvoicu2002@yahoo.com*

INTRODUCERE

Odată cu acumularea unei mari experiențe la nivel internațional și cu progresul rapid al tehnologiei în materie de instrumentar și indicațiile artroscopiei gleznei au crescut. Avantajele artroscopiei, în comparație cu cele ale chirurgiei tradiționale, rămân în continuare de necontestat: chirurgia ambulatorie, incizii minime, mobilitate chirurgicală scăzută, complicații puține și minore, recuperare rapidă, reinsertie socio-profesională timpurie.

Fiind adepți ai chirurgiei minim invazive și implicit ai artroscopiei, obiectivul acestei lucrări este de a pune în lumină valoarea artroscopiei de gleznă la pacienții cu entorse acute și instabilități cronice ale gleznei.

MATERIAL ȘI METODĂ

În perioada ianuarie 2005 – martie 2009, am efectuat în Clinica de Ortopedie Traumatologie I Târgu Mureș 27 de artroscopii ale gleznei și piciorului pentru diverse afecțiuni. Au fost incluși în acest studiu 25 de pacienți, având vârsta medie de 26 de ani

* received date: 4.11.2009

accepted date: 6.12.2009

(19-42 de ani). Dintre aceștia 19 pacienți au fost bărbați și 6 femei, iar 88% (22 pacienți) erau sportivi de performanță sau practicau cu regularitate sport. Evaluarea finală a fost făcută pe 23 de pacienți, urmăriți în medie 6 luni, cu variații între 3 și 12 luni și s-a realizat prin completarea unei fișe de evaluare ce cuprindea date anamnestice, criterii subiective, obiective, date paraclinice, intervenția artroscopică efectuată și rezultate postoperatorii.

Rezultatele funcționale postartroscopie au fost apreciate în funcție de scorul lui Mc Cullough, care cuprinde 4 grade: 1. Excelent: asimptomatic; 2. Bun: disconfort sau jenă ocazională, fără limitarea activității normale; 3. Mediu: durere la mers sau în teren accidentat; 4. Rău: activitate cotidiană limitată de durere și/sau blocaj articular.

REZULTATE

Indicațiile principale preoperatorii ale artroscopiei în seria noastră au fost reprezentate în ordine descrescătoare a frecvenței de conflict prin interpunerea țesuturilor moi după entorsă (4 cazuri), leziuni osteocondrale ale domului astragalian (4 cazuri), impingement osos anterior (3 cazuri), instabilitate cronică posttraumatică (6 cazuri), entorse recente cu leziuni ligamentare laterale sau mediale (4 cazuri), artroscopia diagnostică (2 cazuri), ablația corpilor liberi intra-articulari (1 caz), fracturi recente ale gleznei (1 caz).

Ca și tehnică operatorie în 73,9% din cazuri (17 cazuri) am folosit o tracțiune invazivă. Căile de abord anterioare au fost sistematic folosite, portalul posterolateral fiind ales în 9 cazuri (39,1%), iar la cel posteromedial nu am recurs niciodată. Instrumentele folosite au avut în 19 cazuri (82,6%) un diametru de 4,5 mm, dar în 4 cazuri (17,4%) am utilizat o optică cu diametrul de 2,7 mm. Căile de abord au fost închise de fiecare dată cu fire. A fost recomandat un repaus postoperator în toate cazurile, acesta variind între 7 până la 28 de zile. În 15 cazuri am utilizat o imobilizare tip atelă gipsată gambiero-podală și/sau orteză gambă-gleznă. Tratament anticoagulant cu heparine cu greutate moleculară mică a fost prescris la toate cazurile, iar antibioterapia s-a folosit la doar 6 cazuri.

Localizarea leziunilor a fost predominant stângă în 60% din cazuri (15 pacienți) din lotul inițial de 25 de pacienți, iar intervalul de la traumatismul inițial până la intervenția chirurgicală artroscopică a variat între o zi și 5 zile pentru leziunile acute, respectiv între 8 săptămâni și 7 luni pentru leziunile cronice.

La examenul clinic nu am regăsit nici un morfotip deosebit și favorizant al gleznei sub sarcină, 22 de pacienți (88%) prezentând un morfotip de gleznă centrată, 2 pacienți (8%) o gleznă în valgus și 1 pacient (4%) în varus.

Ca și simptomatologie, preoperator toți pacienții relatează despre dureri, predominant externe la 20 de pacienți (80%), asociate externe-interne la 4 pacienți (16%) și numai interne la unul (4%). Instabilitatea a fost prezentă în 68% din cazuri (17 pacienți), tumefierea gleznei în 76% din cazuri (19 pacienți), iar 52% (13 pacienți) relatau blocaje articulare.

Bilanțul radiologic preoperator a reunit la toți pacienții radiografii standard de față și profil în sarcină, care erau normale în 72% din cazuri (18 pacienți), puneau în evidență leziuni osteocondrale în 12% (3 cazuri), osificări maleolare sau ale pilonului tibial în 12% (3 cazuri) și linii de fractură în 4% (1 caz). Radiografiile de stres, executate inconstant, efectuate manual, au fost dificil de interpretat, ele arătând totuși în 3 cazuri valori mai mari pentru partea lezată, atunci când se executau comparativ.

Examenul CT a fost folosit inconstant și a pus în evidență în 16% din cazuri (4 pacienți) leziuni osteocondrale astragaliene și leziuni degenerative în 4% (1 pacient). Examinarea IRM a avut și ea un aport inconstant, evidențiind totuși leziuni ale LTFA la 3 pacienți (12%) și leziuni asociate ale tendoanelor la 4 pacienți (16%).

Referitor la tipul intervenției chirurgicale artroscopice efectuate, în toate cazurile s-a practicat debridarea cu shaver-ul și lavaj articular, în 12 cazuri chiuretarea cartilajului tip condroplastie microabrazivă, în 7 cazuri microforaje tip Pridie, în 10 cazuri s-a practicat excizia țesutului fibros și/sau osos și în 7 cazuri s-a practicat ligamentoplastie de LTFA și/sau deltoidian. Evaluarea manoperelor a fost destul de greu de cuantificat statistic datorită faptului că în 76% din cazuri (19 pacienți) am decelat artroscopic cel puțin o leziune „ascunsă”, asociată cu indicația primară, necesitând și aceasta o sancționare terapeutică.

Ca și complicații am avut una singură, o leziune cartilaginoasă iatrogenă (4,3% din cazuri) care am tratat-o prin tehnica condroplastiei microabrazive. Nu am întâlnit complicații neurologice, vasculare, ale fișelor distractorului sau leziuni ale tendoanelor.

Rezultatele postoperatorii relevă o dispariție semnificativă a durerii la 18 pacienți (78,2%), 3 pacienți (13%) relatează o durere ocazională (meteo-sensibilă sau de efort) și 2 pacienți (8,7%) rămân cu o durere permanentă (Fig. 1).

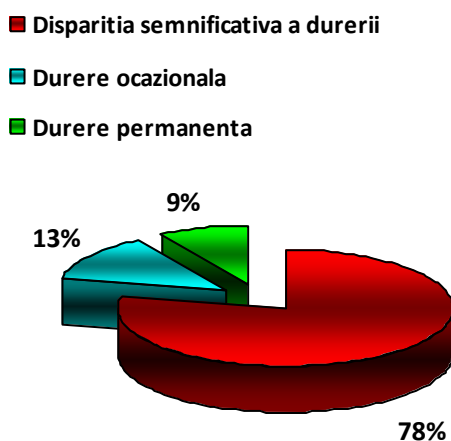


Fig. 1 Prezența durerii post-tratament artroscopic

Reintegrarea socioprofesională cu reluarea activităților sportive a avut loc la 5,8 săptămâni în medie (cu o variație de la 3 săptămâni la 3 luni). În ceea ce privește scorul Mc Cullough acesta a fost excelent la 15 pacienți (65,2%), bun la 5 pacienți (21,8%), mediu la 2 pacienți (8,7%), și rău la un pacient (4,3%) (Fig. 2). În mod subiectiv, 65% dintre pacienți au fost foarte mulțumiți, 31% au fost mulțumiți și 4% dezamăgiți sau nemulțumiți.

DISCUȚII

În ultimii zece ani, tot mai mulți autori raportează o patologie bogată asociată cu entorsele de gleznă și în special cu instabilitățile cronice.[1,2] Unii le consideră de fapt complicații ale entorsei acute, un lucru fiind cert, rata mare de instabilitate cronică. Există un procent crescut de asociere al acestor leziuni cu entorsele și instabilitățile cronice ale gleznei, relevat și de studiul de față. Artroscopia este extrem de utilă în diagnosticul și tratamentul acestor leziuni asociate. Printre cele mai frecvente leziuni

asociate și/sau însoțitoare întâlnim: leziunile osteocondrale ale domului astragalian (LODA), sindroamele de interpoziție și de conflict a articulației talo-crurale (*impingement syndrom*), leziunile tendoanelor mușchilor peronieri și tibialului posterior, instabilitatea subtalară [3,4].

Diagnosticul laxității cronice de gleznă poate fi uneori dificil numai prin evidențierea unei laxități obiective cu ajutorul unor clișee dinamice în varus forțat și în “sertar” anterior. Analiza acestor radiografii este discutabilă deoarece pragurile patologice sunt variabile și cea mai mare parte a autorilor descriu o frecvență mare de rezultate fals-negative. Explorările CT sau IRM îmbunătățesc diagnosticul leziunilor ligamentare, dar și în aceste cazuri se descriu multe rezultate fals-negative [5]. În schimb, pentru mulți autori, artroscopia reprezintă metoda de elecție pentru diagnosticarea laxității de gleznă [6-8] (Fig. 3).

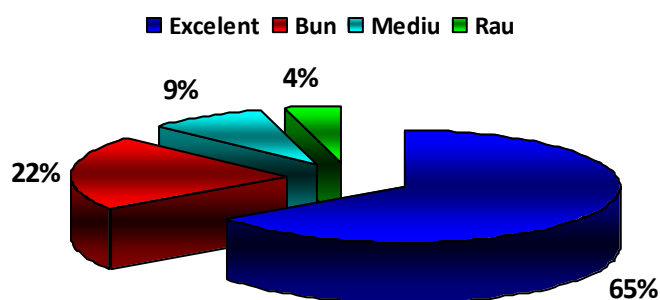


Fig. 2 Scorul Mc Cullough la pacienții tratați artroscopic

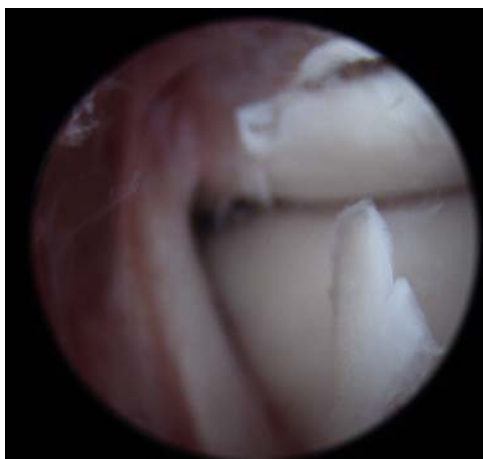

Fig. 3 Evidențierea laxității de LTFA

CONCLUZII

În general, rezultatele obținute sunt în consens cu cele din literatura de specialitate, artroscopia gleznei având la ora actuală un rol esențial în stabilirea diagnosticului, precum și a bilanțului lezional pre și per-operator. Tehnicile de reparație ligamentară artroscopică sunt încă în curs de evaluare dar nu trebuie să uităm aportul privilegiat al artroscopiei gleznei în sindroamele de impingement și în leziunile osteocondrale ale astragalului, afecțiuni care, nu de puține ori, însoțesc instabilitățile cronice posttraumatice ale gleznei.

Calitatea rezultatelor depinde de sancționarea terapeutică și a leziunilor asociate sinoviale (localizate sau difuze), de părți moi (impingement), cartilaginoase (LODA) osoase (impingement osos) și chiar tendinoase.

Simplitatea tehnicii, în condițiile respectării cu strictețe a căilor de abord și a montării distractorului, procentul de peste 80% de rezultate bune, rata scăzută a complicațiilor comparativ cu chirurgia clasică și revenirea precoce a bolnavilor la activitățile sociale și sportive anterioare, demonstrează valoarea artroscopiei de gleznă.

BIBLIOGRAFIE

1. Ferkel RD. *Historical developments in Arthroscopic Surgery: The Foot and Ankle*, Philadelphia: Lippincott-Raven; 1996. p. 7-11.
2. Van Dijke CN, Scholte D. Arthroscopy of the ankle joint. *Arthroscopy*. 1997; 13 (1): 90-96.
3. Bataga T, Nagy O. Sindromul de impingement al gleznei la sportivi- evaluarea rezultatelor clinice dupa tratamentul artroscopic. *Revista de Ortopedie si Traumatologie*. 2005, 15 (3-4): 23-25
4. Buchhorn T, Ziai P. Ventrales Impingementsyndrom am oberen Sprunggelenk. *Arthroskopie*. 2009; 22: 109-115
5. Schafer D, Hinterman B. Arthroscopic assessment of the chronic unstable joint. *Knee Surg. Sports Traumatol. Arthroscopy*. 1996; 4: 48-52.
6. Hawkins RB. Arthroscopic stapling repair for chronic lateral instability. *Clin Podiatr Med Surg*. 1987; 4: 875-883.
7. Kashuk KB, Carbonell JA, Blum JK. Arthroscopic stabilization of the ankle. *Clin Podiatr Med Surg*. 1997; 14(3): 459-478.
8. Ogilvie-Harris DJ, Gilbert MK, Chorney K. Chronic pain following ankle strains in athletes: The role of arthroscopic surgery. *Arthroscopy*. 1997; 13(5): 564-574