JURNALUL DE CHIRURGIE

www.jurnaluldechirurgie.ro

vol. 9, nr. 1
ianuarie - martie 2013

indexată în:
INDEX COPERNICUS INTERNATIONAL
DOAJ DIRECTORY OF OPEN ACCESS JOURNALS
EBSCO HOST Research Databases
crossref
DOI: 10.7438/1584-9341

JURNALUL de CHIRURGIE IAȘI din 2005

CC BY NC ND

ISSN: 1584 - 9341

Coperta:
Arh. Sorin Nistor

Tehnoredactare:
Radu Moldovanu

© Copyright *Jurnalul de chirurgie*, Iaşi, 2005-2013

Jurnalul de chirurgie este o revistă electronică, cu acces liber („Open Access"), se adresează tuturor specialităţilor chirurgicale şi are drept obiective asigurarea unui mijloc de informare eficient şi încurajarea tinerilor medici şi cercetători de a-şi publica rezultatele activităţii clinice şi de cercetare.

Revistele electronice cu acces liber reprezintă platformele ideale pentru publicarea rezultatelor cercetărilor întrucât articolele intră imediat într-un larg circuit ştiinţific. Astfel, publicarea în *Jurnalul de chirurgie* asigură apariţia rapidă a articolelor în format *.pdf şi indexarea acestora şi a rezumatului în **IndexCopernicus**, **DOAJ** şi **EBSCO Academic**. *Jurnalul de chirurgie* publică următoarele tipuri de articole: editoriale, articole de sinteză (review), articole originale, cazuri clinice, articole de tehnică şi anatomie chirurgicală, articole multimedia şi de istorie a chirurgiei. Toate articolele sunt supuse unui proces de peer-review. Membrii colectivului de redacţie asigură buna desfăşurare a procesului de recenzare în spiritul *World Association of Medical Editors* (http://www.wame.org); autorii trebuie să respecte cerinţele *International Committee of Medical Journals Editors* (http://www.icmje.org).

Începând cu 2012, *Jurnalul de chirurgie* apare într-un nou format, este patronat de **Academia de Ştiinţe Medicale** şi, alături de revista *Chirurgia*, este agreat oficial de **Societatea Română de Chirurgie** şi utilizează serviciile **CrossRef** (DOI) pentru indexarea articolelor.

REDACŢIE

Fondatori & Redactori şef
Eugen Târcoveanu
Radu Moldovanu

Redactori
Alin Vasilescu (Iaşi)
Cirprian Bolca (Quebec, Canada)
Nuţu Vlad (Iaşi)
Dan Andronic (Iaşi)

Comitet editorial naţional
Monica Acalovschi (Cluj-Napoca)
Nicolae Angelescu (Bucureşti)
Gabriel Aprodu (Iaşi)
Mircea Beuran (Bucureşti)
Eugen Brătucu (Bucureşti)
Irina Căruntu (Iaşi)
Ioan Coman (Cluj-Napoca)
Nicolae M. Constantinescu (Bucureşti)
Silviu Constantinoiu (Bucureşti)
Cătălin Copăescu (Bucureşti)
Constantin Copotoiu (Tg. Mureş)
Nicolae Dănilă (Iaşi)
Gabriel Dimofte (Iaşi)
Corneliu Dragomirescu (Bucureşti)
Cornel Iancu (Cluj-Napoca)
Cristian Lupaşcu (Iaşi)
Fulger Lazăr (Timişoara)
Răducu Nemeş (Craiova)
Alexandru Nicodin (Timişoara)
Dragoş Pieptu (Iaşi)
Florian Popa (Bucureşti)
Irinel Popescu (Bucureşti)
Paul Sârbu (Iaşi)
Viorel Scripcariu (Iaşi)
Valeriu Şurlin (Craiova)
Victor Tomulescu (Bucureşti)

Comitet editorial internaţional
Alexander Beck (Ulm, Germania)
Giancarlo Biliotti (Florenţa, Italia)
Hendrick Van Damme (Liège, Belgia)
Gheorghe Ghidirim (Chişinău, Rep. Moldova)
Christian Gouillat (Lyon, Franţa)
Robrecht Van Hee (Antwerpen, Belgia)
Vladimir Hotineanu (Chişinău, Rep. Moldova)
Lothar Kinzl (Ulm, Germania)
Liviu Lefter (Hobart, Australia)
Adrian Lobonţiu (San Francisco, S.U.A.)
Jan Lerut (Louvain, Belgia)
Christian Letoublon (Grenoble, Franţa)
Phillipe van der Linden (Bruxelles, Belgia)
John C. Lotz (Stafford, Marea Britanie)
Francoise Mornex (Lyon, Franţa)
Richard M. Satava (Washington, S.U.A.)
Gianfranco Silecchia (Roma, Italia)
Jose Schiappa (Lisabona, Portugalia)
Adrian Stoica (Pasadena, S.U.A.)
Paul Alan Wetter (Miami, S.U.A.)

Corector
Oana Epure (Iaşi)

Webmaster
Andrei Stipiuc (Iaşi)

Adresa de corespondenţă
Prof. Dr. Eugen TÂRCOVEANU

Redacţia *Jurnalul de Chirurgie*
Departamentul de chirurgie,
Universitatea de Medicină şi Farmacie „Gr.T. Popa" Iaşi
Spitalul „Sf. Spiridon" Iaşi

Bd. Independentei nr. 1
700111, Iaşi, Romania
Tel. / Fax: 0040 (0) 232 21 82 72

E-mail: redactie.jurnaluldechirurgie@gmail.com

Întreaga responsabilitate a opiniilor exprimate în articolele *Jurnalului de chirurgie* revine autorilor.

Republicarea sau reproducerea parţială sau în întregime a articolelor prin orice formă de editare cunoscută, fără permisiunea prealabilă a redacţiei *Jurnalului de chirurgie*, este interzisă. Corespondenţa cu privire la drepturile de a utiliza parţial sau integral articolele publicate în *Jurnalul de chirurgie* va fi adresată redacţiei: redactie.jurnaluldechirurgie@gmail.com

© Copyright *Jurnalul de chirurgie*, Iaşi, 2005-2013

STANDARD DE REDACTARE

Iniţializare pagină: Format A4, margini de 2,54 cm (1 inch).

Pagina de titlu:

Titlul: Times New Roman, 14, aldin (bold), centrat, la un rând; trebuie să fie cât mai scurt şi elocvent pentru conţinutul articolului;

Autorii: Times New Roman, 12, normal, centrat, la un rând; vor fi notate: prenumele şi numele de familie, gradul profesional. Trebuie precizate datele de contact ale primului autor sau ale autorului desemnat ca autor corespondent: adresa de corespondenţă, telefon/fax şi o adresă de e-mail funcţională.

Apartenenţa autorilor: Numele instituţiei trebuie precizat în conformitate cu reglementările instituţionale.

Titlul prescurtat: titlu de 3-5 cuvinte, cât mai elocvent pentru articol.

Pagina rezumatului:

Rezumat în engleză: minim 200 cuvinte; Times New Roman, 10, la un rând, fără aliniate şi precedat de titlul articolului scris în engleză, cu majuscule, urmat de cuvântul abstract (în paranteză, italic). Rezumatul trebuie să fie structurat pe capitole: BACKGROUND, AIM, METHODS, RESULTS, CONCLUSIONS.

Cuvintele cheie (KEY WORDS) vor fi menţionate la sfârşitul rezumatului cu majuscule; de preferat acestea trebuie alese din baza de date MESH (MEdical Subject Headings): www.nlm.nih.gov/mesh/MBrowser.html.

Textul propriu-zis al lucrării:

Textul: Times New Roman, 12, la un rând, structurat pe capitole: INTRODUCERE, MATERIAL ŞI METODA, DISCUŢII, CONCLUZII.

Bibliografia: numerotată în ordinea apariţiei în text; Times New Roman, 10, la un rând, redactată după cerinţele internaţionale (http://www.nlm.nih.gov/bsd/uniform_requirements.html). Referinţa bibliografică trebuie să includă TOŢI autorii dacă sunt 6 sau mai puţini. Peste 7 autori vor fi notaţi doar primii 3 urmaţi de „et al.” Numele revistei va fi notat în conformitate cu prescurtările PubMed, sau în întregime când acestea nu sunt disponibile; redactarea acestuia se va face cu italice.

Formate acceptate:

Articole:

1. Takaori K, Raut V, Uemoto S. Clinical significance of liver ischaemia after pancreatic resection. *Br J Surg*. 2011; 99(4): 597-598.
2. Iancu D, Bartoş A, Mocanu L et al. Rolul stentării preoperatorii în chirurgia cancerului de pancreas. *Jurnalul de chirurgie* (Iaşi). 2011; 7(2): 188-192.
3. Diaconescu S, Barbuţă O, Vascu B, Moscalu C, Aprodu G, Gavrilescu S. [Hepatic and pulmonary hydatic cyst in a child]. *Jurnalul de chirurgie* (Iaşi). 2011; 7(2): 274-278.

Cărţi:

1. Whitehead WE, Schuster MM. *Gastrointestinal Disorders. Behavioral and Physiological Basis for Treatment.* Orlando: Academic Press; 1985. p. 213-220.
2. Moldovanu R, Filip V, Vlad N. *Elemente de anatomie chirurgicală. Ghid pentru examenul de specialitate.* Iaşi : Editura Tehnopress ; 2010. P. 178-179.

Capitole în cărţi şi tratate :

1. Meltzer PS, Kallioniemi A, Trent JM. Chromosome alterations in human solid tumors. In: Vogelstein B, Kinzler KW, editors. *The genetic basis of human cancer*. New York: McGraw-Hill; 2002. p. 93-113.
2. Jecu A. Patologia chirurgicală a apendicelui. In : Angelescu N, editor. *Tratat de patologie chirurgicală* vol. II. Bucureşti : Editura Medicală ; 2003. P. 1595-1614.

Materiale electronice :

1. Skandalakis JE, Colborn GL, Weidman TA et al. *Skandalakis' Surgical Anatomy*. New York: McGraw Hill; 2004. DVD.
2. Kelly JC. Salivary Bacteria Might Reveal Pancreatic Cancer. *Medscape Medical News. 2011; [available from http://www.medscape.com/viewarticle/751552]*

Tabelele vor fi inserate pe o pagină separată şi nu vor depăşi o pagină; titlul tabelului va fi numerotat cu cifre romane: Times New Roman, 10, aldin, la un rând, deasupra tabelului. Formatul tabelului trebuie să fie cel academic. Nu sunt acceptate tabelele salvate sub formă de imagini.

Figurile vor fi tipărite pe o pagină separată şi trimise în format *.jpg sau *.tiff. Nu sunt acceptate imaginile în format *gif sau *png. Legenda figurilor va fi notată pe o pagină separată cu Times New Roman, 12, aldin, la un rând şi vor fi numerotate cu cifre arabe.

Articolele multimedia:

Filmele şi prezentările Power Point vor fi însoţite de un rezumat consistent în engleză (de 300-500 cuvinte); filmele vor fi în format *wmv, *.avi sau *.mpeg. Nu sunt acceptate filmele în format quick time. Fişierele Microsoft Power Point (cu extensia .ppt) vor avea o dimensiune < 5Mb cu un număr de slide-uri <50.

Conflict de interese şi acknowledgements

Pe o pagină separată vor fi menţionate eventualele conflicte de interese şi „acknowledgements”.

Articolele vor fi adresate redacţiei în forma electronică (e-mail, CD, DVD) salvate în MS Word 1997-2003 (*.doc) şi eventual printate. Nu se acceptă articolele în format *pdf.

Articolele nu vor depăşi: lucrări originale - 15 pagini; referate generale - 15 pagini; cazuri clinice şi note de tehnică - 8 pagini; recenzii si noutăţi - 2 pagini; comentarii/scrisori către redacţie - 1 pagină – maxim 10 titluri bibliografice; articole multimedia: Power Point 50 Mb şi 50 slide-uri; fişiere video de maxim 5GB.

***Jurnalul de chirurgie* (Iaşi) ianuarie – martie 2013; vol. 9; nr. 1**

CUPRINS

EDITORIAL

PROBIOTICELE ŞI PATOLOGIA CHIRURGICALĂ. OPȚIUNE SUBEVALUATĂ ?
Cristina Cijevschi Prelipcean, Iulia Pintilie, Mădălina Palaghia, Cătălina Mihai
Jurnalul de chirurgie (Iaşi) 2013; 9(1): **1-4**.
DOI: 10.7438/1584-9341-9-1-1.

ARTICOLE DE SINTEZĂ

ACTUALITĂȚI ÎN CHIRURGIA MINIMINVAZIVĂ A SUPRARENALEI
E. Târcoveanu, A. Vasilescu, C. Lupaşcu, R. Moldovanu, C. Bradea, Simona Mogoş, Voichița Mogoş
Jurnalul de chirurgie (Iaşi) 2013; 9(1): **5-12**.
DOI: 10.7438/1584-9341-9-1-2.

ARTICOLE ORIGINALE

REPARARE PRIMARĂ SAU COLOSTOMIE ÎN TRAUMATISMELE COLONULUI – ANALIZA COMPARATIVĂ PRIN PRISMA DATELOR DIN LITERATURĂ
G. Jinescu, I. Lica, M. Beuran
Jurnalul de chirurgie (Iaşi). 2013; 9(1): **13-26**.
DOI: 10.7438/1584-9341-9-1-3.

ROLUL SUTURILOR MECANICE ÎN CANCERUL DE RECT MEDIU ŞI INFERIOR
C. Oprescu, M. Beuran, A.E. Nicolau, I. Negoi, M.D. Venter, S. Morteanu, Anca Monica Oprescu-Macovei
Jurnalul de chirurgie (Iaşi). 2013; 9(1): **29-34**.
DOI: 10.7438/1584-9341-9-1-4.

EVALUAREA RĂSPUNSULUI LA TRATAMENTUL NEOADJUVANT ÎN CANCERUL DE RECT JOS SITUAT, LOCAL AVANSAT. EXPERIENȚA UNEI SINGURE ECHIPE CHIRURGICALE
Maria-Gabriela Aniței, V. Scripcariu
Jurnalul de chirurgie (Iaşi). 2013; 9(1): **35-41**.
DOI: 10.7438/1584-9341-9-1-5.

CRITERIUL ADENOPATIEI METASTATICE ÎN CANCERUL DE COLON
V. Păunescu, D. Pop-Began, Valentina Pop-Began, M. Lisievici
Jurnalul de chirurgie (Iaşi). 2013; 9(1): **43-52**.
DOI: 10.7438/1584-9341-9-1-6.

SEDAREA MONITORIZATĂ CA ADJUVANT AL ANESTEZIEI LOCALE ÎN PARATIROIDECTOMIA TOTALĂ
Cristina Corneci, Emanuela Ion, B. Stănescu, T. Horvat
Jurnalul de chirurgie (Iaşi). 2013; 9(1): **53-61**.
DOI: 10.7438/1584-9341-9-1-7.

MANAGEMENT OF HSIL (CIN II) IN NULLIPAROUS PATIENTS
M. Munteanu, Ştefania Tudorache, L. Stoica, D. Iliescu, Cristina Ştefănescu, Smărăndița Cotarcea, N. Cernea
Jurnalul de chirurgie (Iaşi). 2013; 9(1): **63-69**.
DOI: 10.7438/1584-9341-9-1-8.

CAZURI CLINICE

GASTRECTOMIA LONGITUDINALĂ LAPAROSCOPICĂ ÎN TRATAMENTUL OBEZITĂȚII MORBIDE. PREZENTARE DE CAZ.
L. Alecu , A. Tulin, M. Bărbulescu, I. Slavu, V. Braga
Jurnalul de chirurgie (Iaşi). 2013; 9(1): **71-76.**
DOI: 10.7438/1584-9341-9-1-9.

RECONSTRUCȚIE NONMICROCHIRURGICALĂ A POLICELUI AMPUTAT UTILIZÂND TEHNICI COMBINATE - PREZENTARE DE CAZ
Mihaela Perțea, S. Luncă, I. Țopa
Jurnalul de chirurgie (Iaşi). 2013; 9(1): **77-83**.
DOI: 10.7438/1584-9341-9-1-10.

PERFORATIONS COMPLICATING JEJUNAL DIVERTICULA: OUR EXPERIENCE
J. Ray, P.K. Singh, S. Kumar, **S.K. Sahu**, P.K. Sachan
Jurnalul de chirurgie (Iaşi). 2013; 9(1): **85-88**.
DOI: 10.7438/1584-9341-9-1-11.

ANATOMIE ŞI TEHNICĂ CHIRURGICALĂ

VOLUMUL DUODENULUI UMAN
S. Suman
Jurnalul de chirurgie (Iaşi). 2013; 9(1): **89-92**.
DOI: 10.7438/1584-9341-9-1-12.

ARTICOLE MULTIMEDIA

LAPAROSCOPIC SURGICAL TRAINING. A THREE STAGES MODEL (power point presentation)
R. Moldovanu, E. Târcoveanu, C. Bradea
Jurnalul de chirurgie (Iaşi). 2013; 9(1): **93.**
DOI: 10.7438/1584-9341-9-1-13.

LETTER TO THE EDITOR – LAPAROSCOPIC SURGICAL TRAINING
R.M. Satava
Jurnalul de chirurgie (Iaşi). 2013; 9(1): **95.**
DOI: 10.7438/1584-9341-9-1-14.

ARC PESTE TIMP

COMENTARIU LA ARTICOLUL
SCALÉNOTOMIE ANTÉRIEURE POUR SYNDROME DE CÔTE CERVICALE
(I. Făgărăşanu - *Revista de Chirurgie* 1941; 3-4/44: 220-228)
N.M. Constantinescu
Jurnalul de chirurgie (Iaşi). 2013; 9(1): **97-102**.
DOI: 10.7438/1584-9341-9-1-15.

RECENZII

PERSONALITĂȚI IESENE, VOL. XII - Ioan Timofte
E. Târcoveanu, D. Dorobăț
Jurnalul de chirurgie (Iaşi). 2013; 9(1): **103-104**.

ERATĂ

Jurnalul de chirurgie (Iaşi). 2013; 9(1): **105**.

***Jurnalul de chirurgie [Journal of Surgery]* (Iaşi) January – March 2013; vol. 9; no. 1**

TABLE OF CONTENT

EDITORIAL

PROBIOTICS IN SURGICAL PATHOLOGY. AN UNDERESTIMATED THERAPY ?
Cristina Cijevschi Prelipcean, Iulia Pintilie, Mădălina Palaghia, Cătălina Mihai
Jurnalul de chirurgie (Iaşi) 2013; 9(1): **1-4**.
DOI: 10.7438/1584-9341-9-1-1.

REVIEWS

MINIMALLY INVASIVE SURGERY OF THE ADRENAL GLAND – UP TO DATE
E. Târcoveanu, A. Vasilescu, C. Lupaşcu, R. Moldovanu, C. Bradea, Simona Mogoş, Voichița Mogoş
Jurnalul de chirurgie (Iaşi) 2013; 9(1): **5-12**.
DOI: 10.7438/1584-9341-9-1-2.

ORIGINAL ARTICLES

PRIMARY REPAIR OR COLOSTOMY IN COLONIC INJURIES – COMPARATIVE ANALYSIS WITH LITERATURE REVIEW
G. Jinescu, I. Lica, M. Beuran
Jurnalul de chirurgie (Iaşi). 2013; 9(1): **13-26**.
DOI: 10.7438/1584-9341-9-1-3.

THE PLACE OF MECHANIC SUTURES IN MEDIUM AND LOW RECTAL CANCER
C. Oprescu, M. Beuran, A.E. Nicolau, I. Negoi, M.D. Venter, S. Morteanu, Anca Monica Oprescu-Macovei
Jurnalul de chirurgie (Iaşi). 2013; 9(1): **29-34**.
DOI: 10.7438/1584-9341-9-1-4.

EVALUATION OF THE NEOADJUVANT TREATMENT'S TUMOR RESPONSE IN LOCALLY ADVANCED LOW RECTAL CANCER. ONE SURGICAL TEAM EXPERIENCE
Maria-Gabriela Aniței, V. Scripcariu
Jurnalul de chirurgie (Iaşi). 2013; 9(1): **35-41**.
DOI: 10.7438/1584-9341-9-1-5.

METASTATIC LYMPHADENOPATHY IN COLON CANCER
V. Păunescu, D. Pop-Began, Valentina Pop-Began, M. Lisievici
Jurnalul de chirurgie (Iaşi). 2013; 9(1): **43-52**.
DOI: 10.7438/1584-9341-9-1-6.

MONITORED SEDATION AS AN ADJUNCT TO LOCAL ANESTHESIA IN TOTAL PARA-THYROIDECTOMY
Cristina Corneci, Emanuela Ion, B. Stănescu, T. Horvat
Jurnalul de chirurgie (Iaşi). 2013; 9(1): **53-61**.
DOI: 10.7438/1584-9341-9-1-7.

MANAGEMENT OF HSIL (CIN II) IN NULLIPAROUS PATIENTS
M. Munteanu, Ştefania Tudorache, L. Stoica, D. Iliescu, Cristina Ştefănescu, Smărăndița Cotarcea, N. Cernea
Jurnalul de chirurgie (Iaşi). 2013; 9(1): **63-69**.
DOI: 10.7438/1584-9341-9-1-8.

CASE REPORTS

LAPAROSCOPIC SLEEVE GASTRECTOMY IN THE TREATMENT OF OBESITY – CASE REPORT
L. Alecu , A. Tulin, M. Bărbulescu, I. Slavu, V. Braga
Jurnalul de chirurgie (Iaşi). 2013; 9(1): **71-76.**
DOI: 10.7438/1584-9341-9-1-9.

NONMICROSURGICAL RECONSTRUCTION OF AMPUTATED THUMB USING COMBINED TECHNIQUES. CASE REPORT.
Mihaela Perţea, S. Luncă, I. Ţopa
Jurnalul de chirurgie (Iaşi). 2013; 9(1): **77-83**.
DOI: 10.7438/1584-9341-9-1-10.

PERFORATIONS COMPLICATING JEJUNAL DIVERTICULA: OUR EXPERIENCE
J. Ray, P.K. Singh, S. Kumar, **S.K. Sahu**, P.K. Sachan
Jurnalul de chirurgie (Iaşi). 2013; 9(1): **85-88**.
DOI: 10.7438/1584-9341-9-1-11.

ANATOMY AND SURGICAL TECHNIQUE

VOLUME OF HUMAN DUODENUM
S. Suman
Jurnalul de chirurgie (Iaşi). 2013; 9(1): **89-92**.
DOI: 10.7438/1584-9341-9-1-12.

MULTIMEDIA ARTICLE

LAPAROSCOPIC SURGICAL TRAINING. A THREE STAGES MODEL (power point presentation)
R. Moldovanu, E. Târcoveanu, C. Bradea
Jurnalul de chirurgie (Iaşi). 2013; 9(1): **93.**
DOI: 10.7438/1584-9341-9-1-13.

LETTER TO THE EDITOR – LAPAROSCOPIC SURGICAL TRAINING
R.M. Satava
Jurnalul de chirurgie (Iaşi). 2013; 9(1): **95.**
DOI: 10.7438/1584-9341-9-1-14.

ARCH BEYOND TIME

COMMENTS ABOUT THE PAPER
ANTERIOR SCALENOTOMY FOR THORACIC OUTLET SYNDROME
(I. Făgărăşanu - *Revista de Chirurgie* 1941; 3-4/44: 220-228)
N.M. Constantinescu
Jurnalul de chirurgie (Iaşi). 2013; 9(1): **97-102**.
DOI: 10.7438/1584-9341-9-1-15.

BOOK REVIEW

PERSONALITIES FROM IAŞI, VOL. XII - Ioan Timofte
E. Târcoveanu, D. Dorobăţ
Jurnalul de chirurgie (Iaşi). 2013; 9(1): **103-104**.

ERRATA

Jurnalul de chirurgie (Iaşi). 2013; 9(1): **105**.

Jurnalul de Chirurgie (Iaşi), 2013, Vol. 9, Nr. 1

PROBIOTICELE ŞI PATOLOGIA CHIRURGICALĂ OPȚIUNE SUBEVALUATĂ ?

Cristina Cijevschi Prelipcean [1] ✉, Iulia Pintilie [1], Mădălina Palaghia [2], Cătălina Mihai [1]

Universitatea de Medicină şi Farmacie „Gr.T. Popa" Iaşi
1) Institutul de Gastroenterologie şi Hepatologie Iaşi
2) Clinica I Chirurgie, Spitalul „Sf. Spiridon" Iaşi

SHORT TITLE: Probioticele în chirurgie
Probiotics in surgery

HOW TO CITE: Cijevschi Prelipcean C, Pintilie I, Palaghia M, Mihai C. [Probiotics in surgical pathology. An underestimated therapy ?]. *Jurnalul de chirurgie* (Iaşi). 2013; 9(1): 1-4. DOI: 10.7438/1584-9341-9-1-1.

Intestinul uman conține peste 500 de specii bacteriene alcătuind un veritabil „organ" dobândit pe parcursul vieții – microbiota intestinală.

Principalele specii bacteriene prezente la nivelul colonului sunt reprezentate de *Bacteroides*, *Bifidobacterium*, *Eubacterium*, *Enterobacteriaceae*, *Streptococus*, *Lactobacilus* [1].

Flora microbiană colonică are un rol important în homeostazia organismului: funcție metabolică (fermentarea reziduurilor alimentare non-digerabile, producerea de acizi graşi cu lanț scurt), funcție trofică pentru mucoasa intestinală, stimularea angiogenezei intestinale şi a sistemului imun local, barieră contra bacteriilor patogene şi a carcinogenilor, prevenirea alergiilor şi inflamației intestinale [2]. Ca urmare, orice modificare în compoziția florei intestinale (disbioză) poate avea consecințe clinice nedorite.

În ultimii ani numeroase cercetări fundamentale şi clinice au studiat rolul probioticelor în prevenția şi tratamentul anumitor afecțiuni.

Probioticele (etimologia provine din prepoziția latină *pro* şi din substantivul grecesc *bios* - *pentru viață*) sunt definite ca microorganisme vii care administrate în cantități adecvate aduc beneficii asupra sănătății gazdei [3].

Probioticele reprezintă ingrediente dietetice care produc modificări specifice ale compoziției şi/sau activității microbiotei intestinale, conferind beneficii gazdei, iar *sinbioticele* sunt compuşi ce conțin atât prebiotice cât şi probiotice [3].

Cele mai comune specii de probiotice sunt reprezentate de *Lactobacilus* şi *Bifidobacterium*, urmate de *Saccharomices cerevisiae*, *E. coli* şi *Bacillus*.

Probioticele acționează atât direct – intervenind în procesele de digestie, cât şi indirect – prin activarea sistemului imun şi stimularea activității enzimatice a bacteriilor fecale, cu rol în prevenția carcinogenezei.

Pentru a fi eficiente probioticele trebuie să îndeplinească anumite condiții: să fie antagoniste bacteriilor patogene care ajung în intestin, să aducă un număr suficient de microorganisme viabile necesare pentru a-şi exercita efectele benefice, să fie rezistente la secreția gastrică, biliară şi pancreatică, să supraviețuiască suficient timp în lumenul intestinal utilizând pentru metabolismul lor substanțe nutritive de la acest nivel, să fie testate pentru uzul uman [4].

Probioticele disponibile pe piață, considerate suplimente alimentare şi nu clasă

Adresa de corespondență: Prof. Dr. Cristina Cijevschi Prelipcean
Institutul de Gastroenterologie şi Hepatologie Iaşi, Spitalul „Sf. Spiridon", Iaşi
Bd. Independenței nr.1, 700111, Iaşi, România
Tel. / Fax: 0040 (0) 232 26 75 00
E-mail: cristinacijevschi@yahoo.com

de medicamente, conţin una sau mai multe specii bacteriene şi sunt condiţionate sub formă de capsule liofilizate, plicuri cu pulbere dizolvabilă în băuturi necarbogazoase sau suplimente în diferite tipuri de iaurt.

Studiile clinice au demonstrat eficacitatea probioticelor în numeroase afecţiuni digestive (prevenirea diareei asociate consumului de antibiotice, reducerea frecvenţei recidivelor infecţiei cu *Clostridium difficile*, inhibarea aderenţei *Helicobacter pylori* la mucoasa gastrică, menţinerea remisiunii în rectocolita ulcero-hemoragică, prevenţia encefalopatiei hepato-portale la pacienţii cu ciroză hepatică etc.) precum şi extradigestive (obezitate, boli cardio-vasculare, alergii, modularea răspunsului imun asociat patologiei infecţioase). În acest context probioticele pot avea efecte benefice pre-, peri- şi postoperator în patologia chirurgicală.

Pacienţii care necesită intervenţii chirurgicale majore în sfera abdominală sunt expuşi la diverşi factori de risc ce pot perturba flora intestinală normală (translocarea bacteriilor patogene prin intermediul ganglionilor mezenterici în circulaţia portală şi ulterior sistemică, scăderea motilităţii intestinale până la ileus dinamic, utilizarea de medicamente ce produc suprapopularea bacteriană a intestinului subţire, pierderea barierei imune a mucoasei). Ca urmare există un risc crescut de apariţie a complicaţiilor postoperatorii, în special a infecţiilor nosocomiale [5].

Diareea legată de consumul de antibiotice. Cei mai mulţi pacienţi cu afecţiuni chirurgicale necesită antibioterapie pre- sau postoperator. Diareea apare la 10–20% din pacienţi, fie prin mecanism osmotic (alterarea microbiotei determină disfuncţii în metabolismul carbohidraţilor, rezultând scăderea absorbţiei acizilor graşi cu lanţ scurt), fie prin dezvoltarea microorganismelor potenţial patogene cum ar fi *Clostridium difficile*. În ceea ce priveşte *diareea asociată antibioticelor fără Clostridium difficile,* o meta-analiză Cochrane din 2011 efectuată pe populaţie pediatrică, ce a inclus peste 3400 pacienţi din 16 studii, a demonstrat efectul preventiv al probioticelor, cele mai convingătoare rezultate fiind obţinute cu tulpini de *Lactobacillus rhamnosus CG* şi *S. boulardii* [6]. Aceleaşi rezultate s-au obţinut şi la adulţi (meta-analiză ce a urmărit toate studiile în care s-au administrat concomitent probiotice şi antibiotice în perioada 1977–2005) [7]. Alte două studii recente randomizate placebo – controlate confirmă reducerea frecvenţei diareei post-antibioterapie prin asocierea probioticelor în timpul şi 5 zile post-antibioterapie [8,9]. În ceea ce priveşte *diareea asociată infecţiei cu Clostridium difficile*, rolul preventiv al probioticelor rămâne controversat, existând atât argumente pro cât şi contra. Conform ghidurilor actuale şi opiniei experţilor nu există suficiente date care să justifice recomandarea probioticelor actuale în prevenirea infecţiei primare sau recurente cu *Clostridium difficile* [10].

Pouchita. Probioticele şi-au demonstrat eficienţa în menţinerea remisiunii în formele uşoare şi medii de rectocolită ulcero-hemoragică, fără efecte superioare comparativ cu placebo în boala Crohn. Pouchita este o complicaţie postoperatorie frecventă la pacienţii cu rectocolită ulcero-hemoragică după crearea rezervorului ileo-anal. VSL#3 s-a dovedit eficient atât în prevenirea pouchitei post-operatorii cât şi în menţinerea remisiunii după tratament antibiotic [11].

Neoplasmul colorectal. Studii de laborator au pus în evidenta efectele anti-mutagenice ale unor tulpini de bacili lactici (*Lactobacillus delbrueckii* subspecia *bulgaricus*). Efectele anti-carcinogenetice se datorează abilităţii de a se lega de aminele heterociclice, inhibării bacteriilor responsabile de producerea enzimelor procarcinogene, modulării răspunsului imun al mucoasei. Studiul SYNCAN a testat efectele oligofructozei (un prebiotic) asociat altor 2 tulpini de probiotice la pacienţii cu risc crescut de apariţie a neoplasmului colorectal. Rezultatele sugerează ca un

preparat sinbiotic ar putea scădea expresia biomarkerilor neoplasmului colorectal [3].

Nu sunt studii care să obiectiveze rolul probioticelor în prevenția recidivelor post-operatorii ale cancerului colorectal.

Pancreatita acută. Probioticele, prin reducerea suprapopulării bacteriene intestinale, reglarea funcției şi motilității intestinale, asigurarea suportului nutrițional al epiteliului intestinal, modularea sistemului imun digestiv, pot preveni complicațiile infecțioase în pancreatita acută [12]. Există însă date care arată că utilizarea probioticelor la pacienții cu pancreatită acută severă creşte riscul de ischemie mezenterică şi mortalitatea [12]. O teorie plauzibilă ar fi că probioticele cresc consumul de oxigen la nivelul mucoasei intestinale cu impact negativ la pacienții cu insuficiență de organ, hipotensiune şi hipoperfuzie tisulară [13]. Evidențele actuale contraindică administrarea probioticelor la pacienții critici, cu insuficiență multiplă de organ.

Chirurgia hepato-bilio-pancreatică, pancreatică şi colo-rectală se însoțeşte frecvent de complicații infecțioase, principalii factori de risc fiind translocarea bacteriană, alterarea clearance-ului hepatic al lipopolizaharidelor, producția excesivă de citokine, alterarea drenajului biliar ce permite acumularea bacteriilor şi endotoxinelor. Utilizarea probioticelor şi sinbioticelor la această categorie de pacienți duce la reducerea translocării bacteriene, a nivelului enterobacteriilor fecale şi a markerilor inflamatori (proteina C reactivă, Il-6). Prin aceste mecanisme probioticele scad rata infecțiilor postoperatorii, durata spitalizării şi necesarul de antibiotice [14].

Cunoştințele actuale [15] ne arată că:

- nu există probiotice „universale" eficace în toate afecțiunile, ci trebuie luate în considerare tulpinile şi dozajul folosit în studii clinice pentru fiecare indicație;
- probioticele nu pot înlocui tratamentul clasic ci vor fi folosite doar ca terapie adjuvantă;
- nu trebuie administrate la pacienții critici sau imuncompromişi.

CONCLUZII

Probioticele, prin lipsa de nocivitate şi accesibilitate, reprezintă o alternativă terapeutică promițătoare în multe afecțiuni, incluzând patologia chirurgicală.

Noile probiotice, aflate deocamdată în fază de cercetare, îşi propun scopuri ambițioase: secreție de citokine, modificări genetice, proprietăți terapeutice - „farmabiotice".

CONFLICT DE INTERESE

Autorii nu declară niciun conflict de interese.

BIBLIOGRAFIE

1. Guarner F, Malagelada JR. Gut flora in health and disease. *Lancet*. 2003; 360: 512-519.
2. Neish A. Microbes in gastrointestinal health and disease. *Gastroenterology*. 2009; 136: 65-80.
3. Guarner F, Khan AG, Garisch J et al. Probiotics and prebiotics. *World Gastroenterology Organization Global Guidelines.*2011. http://www.worldgastroenterology.org/assets/export/userfiles/Probiotics_FINAL_20110116.pdf
4. Cijevschi C, Rezmires A, Mihai C, Miutescu E. Probioticele şi patologia gastrointestinală. *Rev Med Chir Soc Med Nat Iaşi.* 2002; 107(2): 264-267.
5. Razes N, Seehofer D, Neuhaus P. Prebiotics, probiotics, synbiotics in surgery – are they only trendy, truly effective or even dangerous? *Langenbecks Arch Surg*. 2009; 394: 547-555.
6. Johnston BC, Goldenberg JZ, Vandvik PO, Sun X, Guyatt GH. Probiotics for the prevention of pediatric antibiotic – associated diarrhea. *Cochrane Database Syst Rev*. 2011;(11): CD004827.
7. McFarland LV. Meta-anlysis of probiotics for the prevention of antibiotic associated diarrhea and the treatment of Clostridium difficile disease. *Am J Gastroenterol*. 2006; 101: 812-822.
8. Hickson M, D Souza AL, Muthu N et al. Use of probiotic lactobacillus preparation to prevent diarrhea associated with antibiotics: randomized double blind placebo controlled trial. *BMJ*. 2007; 335(7610): 80.

9. Gao XW, Mubasher M, Fang CY et al. Dose-response efficacy of a proprietary probiotic formula of Lactobacillus acidophylus CL1285 and Lactobacillus casei LBC80R for antibiotic associated diarrhea and Clostridium difficile associated diarrhea prophylaxis in adult patients. *Am J Gastroenterol*. 2010; 105: 1636-1641.
10. Na X, Kelly C. Probiotics in Clostridium difficile infection. *J Clin Gastroenterol*. 2011; 45: S154-S158.
11. Holubar SD, Cima RR, Sandborn WJ et al. Treatment and prevention of pouchitis after ileal pouch anal anastomosis for chronic ulcerative colitis. *Cochrane Database Syst Rev*. 2010; CDO01176.
12. Besselink MG, van Santvoort HC, Buskens E et al. Dutch Acute Pancreatitis Study Group: Probiotic prophylaxis in predicted severe acute pancreatitis: a randomized double-blind, placebo-controlled trial. *Lancet* 2008; 371(9613): 651-913.
13. Zang MM, Chenf JQ, Lu YR et al. Use of pre-, pro- and symbiotics in patients with acute pancreatitis: a meta-analysis. *World J Gastroenterol*. 2010; 16: 3970-3978.
14. Sugawara G, Nagino M, Nishio H et al. Perioperative synbiotic treatment to prevent postoperative infectious complications in biliary cancer surgery. *Ann Surg*. 2006; 244: 706-714.
15. Ciorba MA. A gastroenterologist's guide to probiotics. *Clinical Gastroenterology and Hepatology*. 2012; 10: 960-968.

ACTUALITĂȚI ÎN CHIRURGIA MINIMINVAZIVĂ A SUPRARENALEI

E. Târcoveanu[1] ✉, A. Vasilescu[1], C. Lupaşcu[1], R. Moldovanu[1,2], C. Bradea[1], Simona Mogoş[2], Voichita Mogoş[2]

1) Departamentul de chirurgie, Universitatea de Medicină şi Farmacie „Gr.T. Popa" Iaşi
2) Pôle de chirurgie et d'oncologie, Hopital Les Bonnettes, Arras, France
3) Clinica Endocrinologică, Universitatea de Medicină şi Farmacie „Gr. T. Popa" Iaşi

MINIMALLY INVASIVE SURGERY OF THE ADRENAL GLAND – UP TO DATE (Abstract): During the last decades there were substantial advances in surgical management of adrenal gland tumors, result of multidisciplinary collaboration in the field of molecular biology, genetics, the biological diagnosis, imaging and laparoscopic and robotic surgical treatment. We present herein the latest data regarding the diagnosis and surgical management of adrenal tumors. Laparoscopic adrenalectomy tends to become the gold standard approach for adrenal tumors. The role of the new techniques like robotic surgery and augmented reality laparoscopic adrenalectomy are presented and discussed.

KEY WORDS: ADRENALECTOMY; LAPAROSCOPY; ROBOTIC SURGERY; AUGMENTED REALITY.

SHORT TITLE: Chirurgia miniminvazivă a suprarenalei
Minimally invasive surgery of the adrenal gland

HOW TO CITE: Târcoveanu E, Vasilescu A, Lupaşcu C, Moldovanu R, Bradea C, Mogoş S, Mogoş V. [Minimally invasive surgery of the adrenal gland – up to date]. *Jurnalul de chirurgie* (Iaşi). 2013; 9(1): 5-12.
DOI: 10.7438/1584-9341-9-1-2.

În ultimele decade s-au înregistrat progrese considerabile în patologia chirurgicală a suprarenalei, rezultat al colaborării multidisciplinare în domeniul biologiei moleculare, al diagnosticului biologic, imagistic şi a tratamentului chirurgical miniminvaziv.

Misiunea chirurgilor este amplificată de numărul crescând de intervenții care rezultă din screening-ul genetic pentru tumori suprarenale la subiecți cu susceptibilitate sau descoperiri întâmplătoare de tumori suprarenale în cursul explorărilor imagistice efectuate pentru alte afecțiuni (incidentaloame).

Cercetările de biologie moleculară au permis o mai bună înțelegere a mecanismelor genetice ale formelor familiale a feocromocitoamelor, a paraganglioamelor extra-adrenale, indentificându-se mutații specifice.

Formele genetice ale acestor tumori apar în cadrul neoplaziilor endocrine multiple (Multiple Endocrine Neoplasia - MEN) - sindroame caracterizate prin asocierea simultană sau succesivă la acelaşi bolnav a unor leziuni hiperplazice sau tumorale, benigne sau maligne, de obicei hipersecretante, a cel puțin două glande endocrine, fără inter-relații funcționale evidente. Originea acestor tumori este controversată: clasic se consideră că derivă din creasta neurală; studiile recente par să certifice originea din celulele stem multipotente ale țesutului de origine. Originea comună embriologică este sugerată de aspectul multifocal şi multiglandular. În majoritatea cazurilor, MEN au predispoziție

Received date: 03.12.2012
Accepted date: 21.12.2012

Adresa de corespondență: Prof. Dr. Eugen Târcoveanu
Clinica I Chirurgie, Spitalul „Sf. Spiridon" Iaşi,
Bd. Independenței, nr. 1, 700111, Iaşi, România
Tel. / Fax: 0040 (0) 232 21 82 72
E-mail: etarcov@yahoo.com

genetică, afecţiunea transmiţându-se dominant autosomal [1].

În 1961 Sipple JH descrie un sindrom ce asociază carcinomul medular tiroidian (CMT), feocromocitomul (FC) şi adenoame paratiroidiene [2], Williams ED şi Pollock DJ, în 1966 [3] şi Shimke RN şi colab., în 1968 [4], descriu, în cadrul sindromului determinat de asocierea dintre CMT şi FC, atingerea mucoaselor. Tot în 1968, Steiner AL şi colab. [5] consacră termenul de „Multiple Endocrine Neoplasia – MEN" cu două variante, sindromul Wermer – MEN 1 şi sindromul Sipple – MEN 2; câţiva ani mai târziu se diferenţiază cele două fenotipuri ale MEN 2, 2A (fără atingere cutaneo-mucoasă şi somatică) şi respectiv, 2B (sau sindromul MEN 3) (neurinoame mucoase / cutanate, sindrom marfanoid) [6,7]. MEN 2A asociază CMT în 100% din cazuri, feocromocitom bilateral în 50-60 % din cazuri şi adenoame paratiroidiene. În MEN 2B, CMT este prezent în 200% din cazuri, feocromocitomul în 50% din cazuri, neurinoame mucoase şi habitus marfanoid în 100% din cazuri [6,7].

MEN 2 apare ca urmare a unei mutaţii oncogenei c-RET care codifică un receptor tirozin-kinazic membranar, localizat pe cromozomul 10 (10q11.2). Proteinele RET fosforilate servesc drept sedii de fixare pentru proteinele semnal intracelulare. Mutaţii interesează frecvent doar o parte din protooncogenele RET identificându-se până la 97% din pacienţii cu MEN 2.

RET are expresie specifică în celulele derivate din creasta neurală, celulele C în glanda tiroidă sau celulele cromafine din suprarenală.

Ca oncogenă, activarea RET determină *in vivo* hiperplazie celulară si tumorogeneză [8]. Aproximativ 98% dintre pacienţii MEN 2 prezintă mutaţii ale c-RET afectând mai mulţi dintre cei 21 de exoni ai genei. Mutaţiile MEN 2 sunt localizate în exonii 10, 11, 13, 14, 15, 16, si 8. Mutaţiile c-RET de la nivelul domeniului bogat în cisteină şi de la nivelul domeniilor tirozin-kinazice determină activarea constitutivă a tirozin-kinazei receptorului mutant. [9,10]

Sindromul MEN 2 prezintă o corelaţie puternică genotip-fenotip. Mutaţiile uneia dintre cele 6 cisteine din domeniul extracelular bogat în cisteină al RET (609, 611, 618, 620, 630 pe exonul 10 şi 634 pe exonul 11) sunt responsabile pentru majoritatea cazurilor de MEN 2a (93-98%). Circa 85% dintre pacienţii MEN 2a au o mutaţie a codonului 634, în special C634R, strict asociată cu apariţia feocromocitomului.

MEN 4 este ultimul sindrom identificat ca asocierea dintre tumori hipofizare uneori multiple, feocromocitoame adrenale sau extraadrenale precedate de hiperplazia celulor cromafine, tumori pancreatice insulare, carcinoide şi tumori paratiroidiene. Sindromul este determinat de mutaţia CDKN1B care codifică proteina p27, un inhibitor al ciclului celular [8,11].

Ulterior au fost descrise diferite alte tipuri de sindroame ce asociază atingeri multiendocrine: complexul Carney (pigmentări cutanate, diferite neoplazii endocrine, mixoame) [12], triada Carney (tumori gastrointestinale stromale de regulă cu localizare gastrică, condroame pulmonare, leiomioame esofagiene, paraganglioame, adenoame suprarenaliene sau FC) [13], sindromul Carney-Stratakis (paraganglioame ereditare şi tumori gastrointestinale stromale) [14], la care se adaugă paraganglioamele ereditare şi atingerile pluriendocrine din neurofibromatoza ereditară tip 1 (boala Recklinghausen - caracterizată printr-un defect la nivelul cromozomului 17q11.2 care codează o proteină de 2845 aminoacizi, neurofibromina, GTP-ază implicată, în reglarea creşterii şi diferenţierii celulare).

Feocromocitomul apare în 12% dintre cazurile de neurofibromatoză tip 1 (Fishbein 2012). Se mai pot asocia TNE gastro-entero-pancreatice, de regulă, somatostatinoame duodenale [12].

În boala von Hippel-Lindau determinata de mutatia genei care codifica proteina VHL (cr.3p25.26) implicată în controlul genelor induse de hipoxie, feocromocitomul poate apare în 10-20 % din cazuri şi este malign sau bilateral la 5 % din

cazuri. Mutația TNEM27 (cr.2q11.2) determina feocromocitom cu localizare adrenală uni sau bilateral. Mutația genei MAX (myc-associated factor X -cr.14q23) se acoiază în majoritatea cazurilor cu feocromocitom bilateral [15]. Screening-ul genetic în familiile în care există probanzi pentru sindroamele menționate pot identifica un număr crescut de tumori suprarenale care impun sancțiuni chirurgicale.

Un element care amplifică numărul de intervenții pe suprerenale îl constituie identificarea „incidentaloamelor supra-renale" leziuni fără simptomatologie clinică evidentă, descoperite întâmplător prin investigații imagistice (CT, IRM) practicate pentru alte rațiuni. Prevalența incidentaloamelor pe studii necroptice este de 1-8,7% şi creşte cu vârsta. 80% sunt benigne [16]. Datorită acurateței investigațiilor imagistice actuale, prevaența incidentaloamelor descoperite în cursul vieții se apropie de cea din studiile necroptice [17]. 15% dintre incidentaloame sunt secretante [18].

În conformitate cu studiile clinice citate de Terzolo [16] incidentaloamele sunt adenoame în 80% din cazuri (secretante de cotizol 25%, secretante de aldosteron 2,5%, nefunctionale 75%), feocromocitoame - 7%, carcinoame - 8%, metastaze - 5%. Leziunile bilaterale sunt adenoame, hiperplazii congenitale, hiperplazii macronodulare ACTH-dependente, infiltrații sau metastaze.

DIAGNOSTIC

Protocolul investigațional preoperator trebuie să furnizeze date complete despre morfologia glandelor suprarenale, raporturile cu structurile anatomice importante vecine, eventualele semne de malignitate şi date despre caracterul funcționale al leziunilor [17]. Este esențial de precizat în preoperator natura unei tumori suprarenaliene, în sensul diferențierii între un adenom şi un carcinom sau tumoră secundară.

Investigațiile hormonale obligatorii care trebuie să preceadă decizia terapeutică sunt următoarele:

- cortizolul matinal, vesperal, cortizolul liber urinar, ACTH, testul la dexametozon overnight 1mg. care permit identificarea sindromului Cushing subclinic sau a celui clinic manifest. În cazul suspiciunii de tumoră malignă se impune determinarea steroizilor precursori din catena de sinteză a cortizolului (17-OH progesteron, DHEA-S, DHA) [19];
- determinarea aldosteronului, a reninei sau activității reninei plasmatice şi a raportului aldosteron/renină este necesar pentru toate tumorile adrenale asociate cu hipertensiune arterială şi hipokaliemie[16];
- determinarea metanefrinelor urinare are o sensibilitate de 97% şi a celor plasmatatice de 99% pentru diagnosticul de feocromocitom [16].

În privința investigațiilor imagistice, ultrasonografia poate detecta 65% dintre leziunile mai mici de 3 cm şi 100% dintre cele mai mari de 3 cm. S-au mai folosit pentru diagnostic ecografia endoscopică şi elastografia [20]. Cu toate performanțele actuele ale metodei, utrasonografia nu este recomandată pentru diagnosticul de certitudine al tumorilor suprarenale [16].

Examenul CT (Fig. 1) poate diferenția leziunile benigne de cele maligne pe baza concentrației de grăsime. Criteriul pentru diagnosticul CT de benignitate pentru adenoame îl reprezintă atenuarea intensității semnalului înainte de administrarea contrastului ≤ 10 HU (Hounsfield Units). Atenuarea precontrast ≤ 10 HU are o sensibilitate de 96-100% şi o specificitate de 50-100% pentru benignitate [16,18]. Studii recente arată că materialul de contrast injectat tinde să fie eliminat mai rapid din leziunile benigne suprarenaliene decât în cele maligne [21]. Pledează pentru benignitate un *wash-out* absolut de peste 60% sau unul relativ de peste 40%. Leziunile benigne cu conținut redus de lipide au o atenuare precontrast între 10 şi 30 HU, iar cele maligne de peste 30 HU. Leziunile cu atenuare precontrast între 10 şi 30 HU

trebuie considerate nedeterminate pentru benignitate şi impun alte investigaţii [16].

În afara caracteristicilor citate pledează pentru malgnitate: caracterul neregulat ale marginilor, necroza, hemoragiile, calcificările, repartiţia neomogenă a contrastului, adenopatiile satelite, invazia structurilor vecine (de exemplu vena cavă inferioară) [18,19].

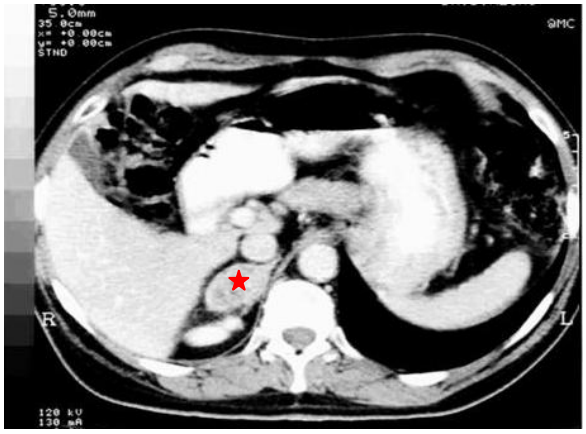

Fig. 1 CT: adenom suprarenalian drept

Deşi există unele criterii ecografice de diferenţiere, unele studii arată superioritatea IRM în caracterizarea unei tumori de suprarenală. Astfel, în aprecierea calitativă a imaginilor, adenoamele prezintă hipointensitate în T1 şi T2 spre deosebire de feocromocitoame, chisturi si metastaze care sunt hipointense în T1 şi hiperintense în T2. O altă modalitate de evaluare a maselor adrenale, este constituit de studiul în dinamică al impregnării variate a ţesutului cu substanţa de contrast (gadolinium) [22]. În ultimii ani *chemical-shift MRI* a crescut acurateţea diagnostică faţă de evaluarea T1 T2 clasică. Aceasta tehnică este folosită pentru a diferenţia adenoamele de alte tumori, în special maligne, pe baza intensităţii semnalului în funcţie de cantitatea de ţesut gras. Adenoamele sunt tumori bogate în lipide, omogene, spre deosebire de tumorile maligne care sunt neomogene, cu încărcătură slabă, neuniformă şi eventual cu dispunere periferică de ţesut gras [23].

O tehnică promiţătoare este tomografia cu emisie de pozitroni (PET) care foloseşte ca radionuclizi ^{18}F-Fluorodoxyglucoza sau ^{18}F-Fluoro-DOPA pentru diagnosticul feocromocitomului (tumoră cameleon care poate mima atât tumori benigne cât şi maligne) [24]. PET-ul se bazează pe hiperactivitatea metabolică care se găseşte în celulele maligne. Specificitatea şi sensibilitatea metodei poate ajunge până la 91% şi respectiv 97% [21]. Asocierea PET-CT şi a tehnicii wash-out creşte acurateţea diagnosticului, poate ajunge la 100% din cazuri. PET cu ^{11}C Methomidat şi SPECT cu ^{131}I Methomidat permite diagnosticul diferential intre tumorile cu celule secretante de steroizi care captează aceşti trasori şi tumorile medulosuprarenalei [16,19]. Investigaţiile imagistice trebuie să stabilească şi raporturile leziunii cu structurile vecine pentru a permite adoptarea unei strategii operatorii optime.

Dezvoltarea acestor tehnici imagistice a dus la scăderea utilizării biopsiei cu ac fin (FNA) care avea un potenţial de 10% de complicaţii: hemoragii, durere locală, pneumotorax, pancreatită şi de aceea se utilizează numai în cazuri selecţionate [16,17].

În aceeaşi situaţie se găseşte şi mapingul hormonal prin cateterizare selectivă a vaselor suprarenaliene care a rămas indicat doar în cazul imposibilităţii imagistice de a localiza tumora primară [25].

Poate cea mai atractivă tehnologie pentru chirurg o reprezintă Realitatea Augmentată (*Augmented Reality* - AR) care combină pe ecranul monitorului de laparoscopie, imaginea intraoperatorie cu imaginea CT reconstruită 3D virtual, care este proiectată ca imagine transparentă pentru a vizualiza anatomia normală în timp real. A fost utilizată pentru prima data de Prof. Marescaux (IRCAD, Strasbourg, Franţa) care a efectuat prima suprarenalectomie laparoscopică utilizând AR pentru o tumoră malignă [26].

Tehnica momentan este în curs de evaluare şi este accesibilă pentru o utilizare de rutină [27].

În situaţii dificile, tumori mari, metastaze, feocromocitoame permite o disecţie mai bună a tumorii, identificând

planurile de clivaj şi rapoartele periculoase cu structurile vasculare vecine cu avantaje oncologice certe; în cazul feocromocitoamelor permite vizualizarea imediată a venei principale care poate fi clipată încă de la începutul intervenţiei [28].

Fig. 2 Suprarenalectomie dreaptă laparoscopică

TRATAMENT

Indicaţiile terapeutice sunt stabilite în echipă multidisciplinară împreună cu endocrinologul.

Laparoscopia reprezintă gold standardul actual în chirurgia suprarenalei (Fig. 2). Noile tehnologii (LigaSure, Harmonic Scalpel) au devenit indispensabile reducând pierderile sangvine, timpul operator şi oferind siguranţă bolnavului. Se intervine de principiu asupra tuturor tumorilor mai mari de 4 cm. si a celor care cresc cu mai mult de 1 cm. pe an [16,18,29].

Chirurgia suprarenalei este înalt specializată, de mare precizie, practic chirurgie vasculară şi oncologică în care experienţa şi curba de învăţare sunt foarte importante.

De la prima adrenalectomie laparoscopică prin abord anterior transperitoneal efectuată de Lamar Snow în SUA în 1991 şi J. Petelin în Franţa în1992 chirurgia laparoscopică a suprarenalei a evoluat constant. Încă din 1992 Michel Gagner a statuat cel mai bun abord lateral transperitoneal, deşi urologii sunt familiarizaţi cu abordul posterior retroperitoneal.

Controversele din ultimul deceniu privind chirurgi laparoscopică suprarenalei se referă la indicaţiile acestui abord în funcţie de mărimea şi natura tumorii, locul chirurgiei robotice, suprarenalectomia parţială, conservând ţesutul adrenal sănătos, termoablaţia percutană sau laparoscopică.

Probleme ridică bolnavii cu sindrom Cushing chiar subclinic şi cei cu feocromocitom care sunt expuşi la apariţia complicaţiilor intra şi postoperatorii, necesitând o pregătire specială anestezico – chirurgicală deosebită [30].

În cazul leziunilor bilaterale suprarenalectomia bilaterală laparoscopică este fezabilă şi sigură [31].

Mărimea tumorii, ca indicaţie a abordului minim invaziv, a crescut de la 4-6 cm, la 10-12 cm, fără o creştere a morbidităţilor, rupturii capsulei intraoperator sau a mortalităţii postoperatorii. Indiferent de mărimea tumorii, se recomandă măcar o laparoscopie exploratorie în toate cazurile. [32,33]. Laparoscopia pentru tumorile maligne primare sau secundare este fezabilă şi sigură din punct de vedere oncologic, asigurând respectarea principiilor chirurgiei carcinologice: *minimal touch*, ablaţia grăsimii perinefretice în bloc cu tumora. În prezent se consideră că mărimea tumorii nu reprezintă o contraindicaţie pentru abordul laparoscopic [34].

De obicei există o relaţie între dimensiunea tumorii şi malignitate în sensul că tumorile mai mari de 5 cm sunt în 25% din cazuri maligne [28,35].

Cu excepţia timpului operator care este mai mic în localizările drepte ale tumorilor adrenale, nu există diferenţe faţă de localizările stângi în privinţa complicaţiilor, ratei de conversie sau pierderilor de sânge intraoperator [36].

Un studiu pe 2625 de suprarenalectomii laparoscopice a relevat o morbiditate de 9% (Cushing, obezitate, feocromocitom) şi o mortalitate până la o lună postoperator de 0,2 % (hemoragii, pnacreatită necrozantă, sepsis, trombo-embolism pulmonar, insuficienţă cardio-pulmonară) [18]. În privinţa metastazelor suprarenaliene, cu punct de plecare în special de la carcinomul bronşic, în ultimii

ani au fost raportate peste 200 cazuri, fără mortalitate, cu o morbiditate foarte scăzută, cu o rată de recidivă peritoneală de 1% şi un interval liber de boală de 8-26 luni în 42-91% din cazuri [37].

Pentru carcinoamele primitive abordul laparoscopic este fezabil, dacă se respectă principiile exerezei oncologice (dimensiuni mici, rezecţie extracapsulară mono bloc, fară efracţie, extracţie sigură fără contaminare peritoneală sau parietală în endobag rezistent şi, nu în ultimul rând, experienţă chirurgicală). Încălcarea acestor principii scade şansa de supravieţuire la sub un an.

Rata de supravieţuire mediană în carcinoamele adrenale operate laparoscopic R0 în condiţii sigure este 30 luni şi supravieţuirea de 89%, 25,4% şi 12,7% la 1, 3 şi respectiv 5 ani [38].

Nu trebuie uitat rolul diagnostic de apreciere a operabilităţii, a diseminării peritoneale şi al indicaţiei de conversie al laparoscopiei în carcinoamele adrenale.

Rate de recidivă a tumorii poate fi redusă cu mitotane, antagonişti IGF sau antagonişti mTOR (mammalian target of rapamycin) ca tratament adjuvant sau chiar neoadjuvant în tumorile maligne primitive şi secundare suprarenale. Studiile moleculare ale boli permit astăzi un tratament individualizat [39].

Principalii factori de risc pentru apariţia complicaţiilor după adrenalectomia laparoscopică par a fi lipsa de experienţă chirurgicală, vârsta, indicele de masă corporală a pacientului, dimensiunea tumorii, prezenţa feocromocitomului, a sindromului Cushing. De aceea adrenalectomia laparoscopică ar trebui să fie efectuată doar în centre specializate de chirurgie endocrină laparoscopică cu volum mare de bolnavi şi chirurgi cu formare profesională adecvată şi experienţă.

Un alt domeniu aflat în discuţie este chirurgia miniminvazivă a suprarenalei conservativă (tumorectomie, termoablaţie prin radiofrecvenţă sau microunde) pentru tumori mici, bine încapsulate ca aldosteronoamele, neoplaziile bilaterale (unele feocromocitoame, sindrom Cushing, hiperplazii*)* [40,41]. Pentru a prezerva funcţia metabolică, pentru adenoamele Conn, feocromocitoamele bilaterale ereditare şi excepţional pentru alte tumori, se pot practica şi suprarenalectomii parţiale cu prezervarea până la o treime din glandă. Rezultatele din punct de vedere al mortalităţii şi morbidităţii postoperatorii se suprapun pe suprarenalectomiile totale [42].

Termoablaţia prin hipertermie se poate realiza percutan sub ecoghidaj şi în caz de recidive sau tumori local avansate [43]; crioablaţia a fost de asemenea, folosită cu rezultate promiţătoare [44].

O altă tehnică minim invazivă de suprarenalectomie transperitoneală cu abord printr-un singur trocar multilumen (laparoendoscopic single site - LESS) a fost realizată de Cindolo şi colab. în 2010, pentru excizia unui incidentalom nefunctional de 4 cm, folosind o incizie 3 cm. Adrenalectomia LESS pare să fie o tehnică sigură, comparabilă cu tehnica standard oferind pacientului mai puţin disconfort postoperator [45].

Abordul robotic în chirurgia glandelor suprarenale reprezinta un procedeu chirurgical care presupune introducerea unui dispozitiv computerizat tehnologic, alcătuit dintr-o consolă chirurgicală cu design ergonomic, un cart chirurgical cu trei sau patru braţe robotice interactive, un sistem video de înaltă performanţă şi instrumente speciale, articulate, cu 7 grade de libertate. Sistemul chirurgical da Vinci oferă chirurgilor vizualizare superioară tridimensională, amplificarea dexterităţii, precizie chirurgicală îmbunătăţită şi confort ergonomic. Chirurgia robotică a îmbunătăţit rezultatele laparoscopiei în chirurgia suprarenalei, nereprezentând un nou abord ci o evoluţie a tehnicii standard laparoscopice. Adrenalectomia robotic asistată este utilă mai ales în situaţiile dificile la pacienţii obezi sau tumori mari, cu beneficii certe în ceea ce priveşte durata spitalizării şi a morbidităţii postoperatorii. Dezavantajul major al chirurgiei robotice îl reprezintă costurile foarte mari [46,47].

CONCLUZII

Atât incidentaloamele cât şi tumorile suprarenalei manifeste clinic reprezintă o patologie relativ frecventă în prezent şi al căror management implică un abord multidisciplinar complex care trebuie să definescă pe lângă caracterul secretor al leziunii şi riscul de malignitate. În principiu toate tumorile suprarenalei cu o atenuare precontrast la CT peste 10 HU sau/şi peste 4 cm ar trebuie rezecate. Chirurgia minim invazivă cu diferitele sale tehnici reprezintă standardul de aur pentru toate tumorile considerate benigne. Chirurgia robotică şi realitatea virtuală au extins indicaţiile chirurgiei laparoscopice şi pentru unele tumori maligne primitive şi mai ales pentru cele secundare. Procedeele minim invazive impun o tehnică riguroasă şi oferă reale satisfacţii prin reducerea morbidităţii şi posibilităţi de recuperare rapidă.

CONFLICT DE INTERESE

Autorii nu declară niciun conflict de interese.

BIBLIOGRAFIE

1. Tarcoveanu E. Neoplaziile endocrine multiple. In Popescu I. Ed. *Tratat de Chirurgie, vol IX, partea a II-a Chirurgie Generală,* Bucureşti, Ed. Academiei Române, 2009; p. 533-543.
2. Sipple JH. The association of pheochromocytoma with carcinoma of the thyroid gland. *Am J Med.* 1961; 31: 163-167.
3. Williams ED, Pollock DJ. Multiple mucosal neuromata with endocrine tumours: a syndrome allied to von Recklinghausen's disease. *J Pathol Bacteriol.* 1966; 91(1): 71-80.
4. Schimke RN, Hartmann WH, Prout TE, Rimoin DL. Syndrome of bilateral pheochromocytoma, medullary thyroid carcinoma and multiple neuromas. A possible regulatory defect in the differentiation of chromaffin tissue. *N Engl J Med.* 1968; 279(1): 1-7.
5. Steiner AL, Goodman AD, Powers SR. Study of a kindred with pheochromocytoma, medullary thyroid carcinoma, hyperparathyroidism and Cushing's disease: multiple endocrine neoplasia, type 2. *Medicine (Baltimore).* 1968; 47(5): 371-409.
6. Sizemore GW, Health H 3rd, Carney JA. Multiple endocrine neoplasia type 2. *Clin Endocrinol Metab.* 1980; 9(2): 299-315.
7. Fryns JP, Chrzanowska K. Mucosal neuromata syndrome (MEN type IIb (III)). *J Med Genet.* 1988; 25(10): 703–706.
8. Marini F, Falchetti A, Del Monte F, Carbonell Sala S, Tognarini I, Luzi E, Brandi ML. Multiple endocrine neoplasia type 2. *Orphanet J Rare Dis.* 2006; 1: 45.
9. Almeida MQ, Stratakis CA. Solid tumors associated with multiple endocrine neoplasias. *Cancer Genet Cytogenet.* 2010; 203(1): 30-36.
10. Santoro M, Melillo RM, Carlomagne F, Vecchio G, Fusco A. Minireview RET: normal and abnormal functions. *Endocrinology.* 2004; 145: 5448-5545
11. Pellegata NS. MENX and MEN4. *Clinics (Sao Paulo).* 2012; 67 Suppl 1: 13-18.
12. Carney JA, Gordon H, Carpenter PC, Shenoy BV, Go VL. The complex of myxomas, spotty pigmentation, and endocrine overactivity. *Medicine (Baltimore).* 1985; 64(4): 270-283.
13. Carney JA, Sheps SG, Go VL, Gordon H. The triad of gastric leiomyosarcoma, functioning extra-adrenal paraganglioma and pulmonary chondroma. *N Engl J Med.* 1977; 296(26): 1517-1518.
14. Carney JA, Stratakis CA. Familial paraganglioma and gastric stromal sarcoma: a new syndrome distinct from the Carney triad. *Am J Med Genet.* 2002; 108: 132-139.
15. Fishbein L, Nathanson KL. Pheochromocytoma and paraganglioma: understanding the complexities of the genetic background. *Cancer Genet.* 2012; 205(1-2): 1-11.
16. Terzolo M, Stigliano A, Chiodini I, et al. (Italian Association of Clinical Endocrinologists). AME position statement on adrenal incidentaloma. *Eur J Endocrinol.* 2011; 164(6): 851-870.
17. Zieger MA, Siegelman SS, Hamrahian AH. Medical and surgical evaluation and treatment of adrenal incidentalomas. *J Clin Endocrinol Metab.* 2011, 96(7):0000–000.
18. Nieman LK. Approach to the patient with an adrenal incidentaloma. *J Clin Endocrinol Metab.* 2010; 95(9): 4106-4113.
19. Alloio B, Fassnacht M. Clinical review: Adrenocortical carcinoma: clinical update. *J Clin Endocrinol Metab.* 2006, 91: 2027-2037.
20. Saftoiu A, Vilman P. Endoscopic ultrasound elastography - a new imaging technique for the visualization of tissue elasticity distribution. *J Gastrointestin Liver Dis.* 2006; 15(2): 161-165.
21. Boland GW. Adrenal imaging. *Abdom Imaging.* 2011; 36(4): 472-482.

22. Maurea S, Caracò C, Castelli L, et al. Magnetic resonance in the study of suprarenal neoplasms. Qualitative and quantitative analysis of signal intensity. *Radiol Med.* 1998; 95(3): 199-207.
23. Inan N, Arslan A, Akansel G, Anik Y, Balci NC, Demirci A. Dynamic contrast enhanced MRI in the differential diagnosis of adrenal adenomas and malignant adrenal masses. *Eur J Radiol.* 2008; 65(1): 154-162.
24. Mackenzie IS, Gurnell M, Balan KK, Simpson H, Chatterjee K, Brown MJ. The use of 18-fluoro-dihydroxyphenylalanine and 18-fluorodeoxyglucose positron emission tomography scanning in the assessment of metaiodobenzylguanidine-negative phaeo-chromocytoma. *Eur J Endocrinol.* 2007; 157(4): 533-537.
25. Tamura Y, Adachi J, Chiba Y, et al. Primary aldosteronism due to unilateral adrenal microadenoma in an elderly patient: efficacy of selective adrenal venous sampling. *Intern Med.* 2008; 47(1): 37-42.
26. Marescaux J, Rubino F, Arenas M, Mutter D, Soler L. Augmented-reality-assisted laparoscopic adrenalectomy. *JAMA.* 2004; 292(18): 2214-2215.
27. Nicolau S, Soler L, Mutter D, Marescaux J. Augmented reality in laparoscopic surgical oncology. *Surg Oncol*. 2011; 20(3): 189-201.
28. Valeri A, Bergamini C. What's new in laparoscopic adrenalectomy In Russello D. editor, *What's new in laparoscopic surgery?* Torino: Minerva Medica, 2011; p. 89-94.
29. Lombardi CP, Raffaelli M, De Crea C, Bellantone R. Role of laparoscopy in the management of adrenal malignancies. J Surg *Oncol.* 2006; 94(2): 128-131.
30. Miyazato M, Ishidoya S, Satoh F, et al. Surgical outcomes of laparoscopic adrenalectomy for patients with Cushing's and subclinical Cushing's syndrome: a single center experience. *Int Urol Nephrol.* 2011; 43(4): 975-981.
31. Kawasaki Y, Ishidoya S, Kaiho Y, et al. Laparoscopic simultaneous bilateral adrenalectomy: assessment of feasibility and potential indications. *Int J Urol.* 2011; 18(11): 762-767.
32. Lupaşcu C, Târcoveanu E, Bradea C, Andronic D, Ursulescu C, Niculescu D. Laparoscopic adrenalectomy for large solid cortical tumours--is it appropriate? *Chirurgia.* 2011;106(3): 315-320.
33. Parnaby CN, Chong PS, Chisholm L, Farrow J, Connell JM, O'Dwyer PJ. The role of laparoscopic adrenalectomy for adrenal tumours of 6 cm or greater. *Surg Endosc.* 2008; 22(3): 617-621.
34. Sroka G, Slijper N, Shteinberg D, Mady H, Galili O, Matter I. Laparoscopic adrenalectomy for malignant lesions: surgical principles to improve oncologic outcomes. *Surg Endosc.* 2013 Jan 26. [Epub ahead of print]
35. Salinas Sánchez A, Lorenzo Romero J, Segura Martín M, Hernández Millán I, Pastor Guzmán J, Virseda Rodríguez J. Suprarenal surgical pathology. Experience of 10 years and review of the literature *Arch Esp Urol.* 1998; 51(3): 227-240.
36. Rieder JM, Nisbet AA, Wuerstle MC, Tran VQ, Kwon EO, Chien GW. Differences in left and right laparoscopic adrenalectomy. *JSLS.* 2010; 14(3): 369-373.
37. Kita M, Tamaki G, Okuyama M, Saga Y, Kakizaki H. Adrenalectomy for metastatic adrenal tumors. *Hinyokika Kiyo.* 2007; 53(11): 761-766.
38. Toniato A. Minimally invasive surgery for malignant adrenal tumors. *Surgeon.* 2013 Feb 13 [Epub ahead of print].
39. Amir H. Lebastchi, John W. Kunstman, and Tobias Carling Adrenocortical Carcinoma: Current Therapeutic State-of-the-Art. *J Oncol.* 2012; 2012: 234726.
40. Domino JP, Chionh SB, Lomanto D, Katara AN, Rauff A, Cheah WK. Laparoscopic partial adrenalectomy for bilateral cortisol-secreting adenomas. *Asian J Surg.* 2007; 30(2): 154-157.
41. Disick GI, Munver R. Adrenal-preserving minimally invasive surgery: update on the current status of laparoscopic partial adrenalectomy. *Curr Urol Rep.* 2008; 9(1): 67-72.
42. Walz MK. Adrenalectomy for preservation of adrenocortical function. Indication and results *Chirurg.* 2009; 80(2): 99-104.
43. Arima K, Yamakado K, Suzuki R, Matsuura H, Nakatsuka A, Takeda K, Sugimura Y.Image-guided radiofrequency ablation for adrenocortical adenoma with Cushing syndrome: outcomes after mean follow-up of 33 months. *Urology.* 2007; 70(3): 407-411.
44. Munver R, Sosa RE.Cryosurgery of the adrenal gland. *Technol Cancer Res Treat.* 2004; 3(2): 181-185.
45. Cindolo L, Gidaro S, Tamburro FR, Schips L. Laparoendoscopic single-site left transperitoneal adrenalectomy. *Eur Urol* 2010; 57(5): 911–914.
46. Brunaud L. Robotic versus laparoscopic adrenalectomy: what is the best? *Expert Rev. Endocrinol. Metab.* 2012; 7(6): 625–627.
47. Tomulescu V. Abordul robotic în chirurgia glandei suprarenale. *Enciclopedia de chirurgie.* 2011; 6(2A-B): 1-6.

REPARARE PRIMARĂ SAU COLOSTOMIE ÎN TRAUMATISMELE COLONULUI – ANALIZA COMPARATIVĂ PRIN PRISMA DATELOR DIN LITERATURĂ

G. Jinescu ✉, I. Lica, M. Beuran

Clinica de Chirurgie, Spitalul Clinic de Urgență Bucureşti
Universitatea de Medicina si Farmacie „Carol Davila", Bucureşti

PRIMARY REPAIR VERSUS COLOSTOMY IN COLONIC INJURIES – COMPARATIVE ANALYSIS WITH LITERATURE REVIEW (Abstract): This article offers an evaluation of colon trauma experience in Clinical Emergency Hospital of Bucharest following the analysis of 182 cases of colonic injuries in solitary abdominal trauma or politrauma patients. Our results are compared with the literature review data of 3692 cases published over the past 30 years regarding the etiology, use of primary repair procedures or colostomy and the related morbidity and mortality. This comprehensive analysis shows a change in the trend of management in civilian colonic trauma with a clear shifting from the routine use of colostomy to a much more frequent use of primary repair techniques.

KEY WORDS: COLON TRAUMA; COLOSTOMY; PRIMARY REPAIR

SHORT TITLE: Reparare primară sau colostomie în traumatismele colonului
Primary repair vs colostomy in colonic injuries

HOW TO CITE: Jinescu G, Lica I, BeuranM. [Primary repair versus colostomy in colonic injuries – comparative analysis with literature review]. *Jurnalul de chirurgie* (Iaşi). 2013; 9(1): 13-26. DOI: 10.7438/1584-9341-9-1-3.

INTRODUCERE

În ultimii 25 de ani s-a constatat o abordare tot mai frecventă a leziunilor traumatice colonice prin reparare primară. Avantajele reparării primare ar consta în evitarea colostomiei cu reducerea implicită a morbidității proprii colostomei precum şi a costurilor legate de îngrijirea şi închiderea ei. Posibile rețineri în utilizarea reparării primare sunt legate de morbiditatea şi mortalitatea asociate cu fistula anastomotică sau dehiscența liniei de sutură [1-4].

Aceste probleme au fost evaluate prin multiple studii, retrospective, prospective, metaanalize sau prin studii de literatură, dar în ciuda apariției unui consens susținător al reparării primare, o serie de autori printre care şi Curran şi Borzotta în analiza efectuată pe un număr de 2964 cazuri de reparare primară adunate din literatură, avertizează şi solicită prudență în acceptarea reparării primare drept regulă [5].

În lucrare se prezintă experiența românească în domeniul traumatismelor colonice, dezvoltată in cadrul Spitalului Clinic de Urgență Bucureşti, centru de traumă de nivel 1, analizând o cazuistică semnificativă statistic – 182 cazuri de traumatisme colonice survenite fie în traumatisme abdominale solitare, fie în cadrul politraumatismelor, în perioada 1994-2011 [6-20].

Această desfăşurare mare în timp, pe o perioadă de peste 15 ani, coincide cu schimbări majore în activitatea diverselor departamente ale Spitalului Clinic de Urgență Bucureşti cu repercusiuni pozitive asupra diagnosticului, mai ales paraclinic dar şi a mijloacelor terapeutice atât chirurgicale cât şi de terapie intensivă.

Received date: 11.11.2012
Accepted date: 24.01.2013

Correspondence to: Dr. George Jinescu
Spitalul Clinic de Urgență Bucureşti,
Calea Floreasca nr.8, sector 1, Bucureşti, România
Tel: 0040 (0)722658087
E-mail: gjinescu@yahoo.com

Înfiinţarea Unităţii de Primire Urgenţe cu posibilităţi crescute de resuscitare şi reanimare a pacienţilor critici a avut drept consecinţă supravieţuirea unora dintre aceste cazuri şi includerea lor în statistica efectuată. Dezvoltarea marcată a departamentului de imagistică cu posibilitatea efectuării 24 de ore din 24 de explorări echografice şi computer tomografice a schimbat algoritmul diagnostic bazat în special pe examenul clinic, a redus numărul de laparotomii nenecesare şi a conferit chirurgului un sprijin deosebit de preţios în evaluarea pacientului politraumatizat. Dezvoltarea chirurgiei laparoscopice a deschis noi perspective în abordarea plăgilor abdominale penetrante dar şi în evaluarea contuziilor abdominale cu suspiciune de leziune colonică. În cele din urmă, progresele înregistrate de departamentul de Anestezie şi Terapie Intensivă, atât în ceea ce priveşte asigurarea funcţiilor vitale ale pacienţilor traumatizaţi cât şi în domeniul antibioterapiei şi tehnicilor de nutriţie parenterală au contribuit decisiv la îmbunătăţirea prognosticului şi supravieţuirii acestor pacienţi [21-27].

MATERIAL ŞI METODĂ

Studiul prezent se bazează pe analiza retrospectivă a foilor de observaţie a pacienţilor cu leziuni colonice internaţi şi operaţi în Clinica de Chirurgie a Spitalului Clinic de Urgenţă Bucureşti începând cu 1 ianuarie 1994 până în data de 31 decembrie 2011, 182 cazuri de traumatisme colonice [6-20].

Pacienţilor internaţi prin Unitatea de Primire Urgenţe li s-a aplicat protocolul de resuscitare Advanced Trauma Life Support, antibioprofilaxia preoperatorie fiind foarte eterogenă şi depinzând de preferinţele chirurgului. Nu a existat un protocol strict din acest punct de vedere în perioada luată în studiu. Leziunile colonice au fost rezolvate fie prin reparare primară, fie prin colostomie.

Repararea primară a fost definită ca fiind: sutura primară a perforaţiei colonice cu sau fără debridarea marginilor plăgii şi rezecţia segmentului colonic lezat urmată de anastomoză. Colostomia a fost definită ca fiind: exteriorizarea leziunii, rezecţia segmentului lezat cu exteriorizarea capătului proximal şi închiderea sau exteriorizarea capătului distal sau sutura perforaţiilor cu sau fără debridarea marginilor şi realizarea unei colostomii proximale de protecţie (pe ansă continuă sau terminală).

Pentru o apreciere obiectivă a rezultatelor studiului, în analiza informaţiei s-a inclus şi comparaţia cu rezultatele la nivel internaţional publicate de autori de prestigiu in domeniul traumatologiei abdominale; unele publicaţii sunt structurate in analize retrospective (16 studii publicate între 1980 şi 2004) [3, 28-42] respectiv analize prospective (5 studii publicate între 1979 şi 2001) [43-47] care au însumat un număr de 3692 cazuri (Tabel I).

Tabel I Studii privind trauma abdominală cuprinzând3692cazuri cu leziuni traumatice de colon

Nr. crt.	Autor	An	*n*	IB	Nr. crt.	Autor	An	*n*	IB
1.	Thompson JS	1981	105	30	12.	Durham RM	1997	130	39
2.	Flint LM	1981	137	28	13.	Murray JA	1999	140	40
3.	Dang CV	1982	82	29	14.	Conrad JK	2000	145	41
4.	Nelken N	1989	76	31	15.	Miller PR	2002	209	42
5.	Levison MA	1990	239	32	16.	Fealk M	2004	74	3
6.	Burch JM	1991	1006	34	17.	Stone HH *	1979	268	43
7.	Bugis SP	1992	28	33	18.	George SM *	1989	102	44
8.	Taheri PA	1992	146	35	19.	Chappuis CW *	1991	56	45
9.	Stewart RM	1994	60	36	20.	Sasaki LS *	1995	71	46
10.	Miller BJ	1996	98	37	21.	DemetriadesD *	2001	297	47
11.	Velmahos GC	1996	223	38					
				TOTAL = 3692 cazuri					

n număr cazuri ; IB indice bibliografic ; * studiu prospectiv

REZULTATE

Analiza comparativă a datelor demografice şi a etiopatogeniei leziunilor traumatice ale colonului din studiul clinic şi studiul de literatură

Cazuistica analizată în studiile de literatură retrospective şi prospective a fost foarte variată ca număr, oscilând între un minim de 28 de cazuri (Bugis) şi un maxim de 1006 cazuri (Burch) [33,34]. Majoritatea cazurilor de traumatisme colonice au fost întâlnite la sexul masculin într-un procent de 90% din cazuri, cu oscilaţii între un minim de 57% (Bugis) şi un maxim de 94,6% (Durham) [33,39].

Vârsta medie a loturilor analizate a variat între 24,5 ani (Chappuis) şi 38 de ani (Bugis) [33,45]. Comparativ, pe ansamblul celor 18 ani analizaţi în acest studiu, sexul masculin a fost implicat în 80% din cazuri iar vârsta medie a fost de 40 de ani, date apropiate celor din lucrările analizate.

Analiza comparativă a etiologiei leziunilor colonice scoate în evidenţă diferenţe semnificative între statistica românească şi cea internaţională, de origine anglosaxonă. Astfel, dintre cele 21 lucrări analizate, în 11 nu au existat leziuni colonice produse în cadrul traumatismelor abdominale închise, iar în restul lucrărilor numărul lor a fost extrem de mic, variind între 1 caz (Levison) şi 35 cazuri (Miller); studiul lui Miller, reprezintă singurul studiu în care leziunile colonice au avut drept cauză majoritară contuziile abdominale şi nu plăgile abdominale penetrante ca în restul lucrărilor [32,37]. S-a constatat că în timp ce majoritatea leziunilor din studiul de literatură sunt rezultatul plăgilor împuşcate (78,2%) şi înjunghiate (17%), în analiza cazurilor din Spitalul de Urgenţă Bucureşti, pe ansamblul celor 18 ani, majoritatea leziunilor colonice au la origine traumatisme abdominale închise (75,3%), iar în cadrul plăgilor abdominale penetrante cu leziuni colonice predomină plăgile înjunghiate (18,1%).

Acest fapt se datorează în mod cert regimului armelor şi muniţiilor din ţara noastră care, spre deosebire de ţările anglo-saxone limitează foarte mult deţinerea de către populaţie a armelor de foc. Cauzele iatrogene şi endolumenale au un procentaj asemănător (Tabel II).

Analiză comparativă a procedeelor chirurgicale in studiul clinic si de literatură

Analiza datelor din literatură, pe o perioadă de peste 25 ani, a evaluat cazuri operate începând cu 1975 şi până în anul 2001; se evidenţiază variaţii mari ale procedeelor aplicate, cu o tendinţă observabilă netă către procedeele de reparare primară – sutură primară sau rezecţie cu anastomoză (Tabel III).

Tot în Tabelul III sunt prezentate comparativ rezultatele studiului clinic din datele de literatura si din cazuistica ultimilor 18 ani din Spitalul de Urgenţă.

Din totalul celor 182 de cazuri de traumatisme colonice studiate, 51 de cazuri survenite toate in urma unor traumatisme abdominale închise, au prezentat leziuni colonice de gradul I de tipul contuziei fără devascularizare. Intervenţia chirurgicală s-a limitat in ceea ce priveşte colonul, la identificarea leziunii, rezolvarea celorlalte leziuni asociate nefiind influenţată de această constatare. Urmărirea post operatorie a acestor cazuri, nu a evidenţiat nici o influenţă asupra morbidităţii sau mortalităţii indusă de contuziile colonice. De aceea, cele 51 de cazuri, deşi analizate din punct de vedere al datelor generale, nu au fost incluse in studiul efectiv al procedeelor chirurgicale aplicate celorlalte cazuri si nici in analiza morbidităţii si mortalităţii. Au fost incluse insă, in studiu, acele leziuni colonice de gradul I de tipul rupturii parţiale a peretelui fără perforaţii, care au necesitat o colorafie.

Au rămas aşadar, 131 de cazuri, care au suferit intervenţii chirurgicale asupra colonului, in 108 cazuri utilizându-se repararea primară si in 23 cazuri colostomia.

Tabel II Analiza etiologiei traumatismelor colonice

Nr. crt.	Autor	IB	*n*	Contuzii	Plăgi înjunghiate	Plăgi împuşcate	Iatrogen	Endo -lumenal
1.	Thompson JS	30	105	-	28 (27%)	77 (73%)	-	-
2.	Flint LM	28	137	17 (12,4%)	12 (8,8%)	108 (78,8%)	-	-
3.	Dang CV	29	82	4 (5%)	35 (43%)	42 (51%)	-	1 (1%) - clismă
4.	Nelken N	31	76	-	42 (55%)	34 (45%)	-	-
5.	Levison MA	32	239	1 (0,4%)	45 (18,8%)	193 (80,8%)	-	-
6.	Burch JM	34	1006	22 (2,2%)	251 (25%)	724 (72%)	-	-
7.	Bugis SP	33	28	16 (57%)	3 (10,7%)	4 (14,3%)	2 (laparoscopie diagnostică, colonoscopie)	3 (corpi străini)
8.	Taheri PA	35	146	6 (4%)	18 (12%)	122 (84%)	-	-
9.	Stewart RM	36	60	4 (6,7%)	2 (3,3%)	54 (90%)	-	-
10.	Miller BJ	37	98	35 (36%)	18 (18%)	15 (15%)	30 (colonoscopie, inserție trocare laparoscopie)	-
11.	Velmahos GC	38	223	-	-	223 (100%)	-	-
12.	Durham RM	39	130	-	14 (10,8%)	115 (88,5%)	1 (laparotomie)	-
13.	Murray JA	40	140	-	18 (13%)	122 (87%)	-	-
14.	Conrad JK	41	145	-	21 (15%)	124 (85%)	-	-
15.	Miller PR	42	209	-	25 (12%)	184 (88%)	-	-
16.	Fealk M	3	74	18 (24%)	14 (19%)	39 (53%)	-	3 (corpi străini)
17.	Stone HH *	43	268	4 (1,5%)	37 (13,5%)	227 (85%)	-	-
18.	George SM *	44	102	-	25 (24%)	77 (76%)	-	-
19-	Chappuis W *	45	56	-	4 (7%)	52 (93%)	-	-
20.	Sasaki LS *)	46	71	-	7 (10%)	64 (90%)	-	-
21.	Demetriades D *	47	297	-	9 (3%)	288 (97%)	-	-
	Total		3692	127 (3,4%)	628 (17%)	2888 (78,2%)	33 (0,9%)	7 (0,2%)
	în Spitalul de UrgenţăBucureşti 1994 - 2011		182	137 (75,3%)	33 (18,1%)	7 (3,8%)	2 (1,1%)	3 (1,6%)

n număr cazuri; IB indice bibliografic; * studiu prospectiv

Metodele de reparare primară, au fost folosite preponderent (77%), leziunile colonice a 95 de pacienţi (88%) fiind suturate primar, iar in 13 cazuri (12%) practicându-se rezecţie colonică urmată de anastomoză.

Metodele de deviere a fluxului materiilor fecale, înregistrate generic sub numele de colostomie, au fost folosite în 17,6% din cazuri – 23 de pacienţi. Cele mai multe cazuri au fost reprezentate de colectomiile tip Hartmann - 16 cazuri (69,5%) urmate de exteriorizarea leziunii colonice, ca stomie – 4 cazuri (17,4%) si colorafie cu anus de protecţie Maydl – 3 cazuri (13%).

Tabel III Ponderea procedeelor de reparare primară şi colostomie în literatură

Nr. crt.	Autor	IB	*n*	Reparare primară			Colostomie *n* (%) **
				Sutură primară	Rezecţie + anastomoză	*n* (%) **	
1.	Thompson JS	30	105	39	11	50 (48%)	32 (31%)
2.	Flint LM	28	137	25	-	25 (18%)	FD
3.	Dang CV	29	82	24	-	24 (29,3%)	20 (24,4%)
4.	Nelken N	31	76	34	3	37 (49%)	39 (51%)
5.	Levison MA	32	239	98	8	106 (44%)	124 (52%)
6.	Burch JM	34	1006	564	50	614 (61%)	284 (28%)
7.	Bugis SP	33	28	7	11	18 (64%)	10 (36%)
8.	Taheri PA	35	146	43	12	55 (38%)	91 (62%)
9.	Stewart RM	36	60	-	43	43 (72%)	17 (28%)
10.	Miller BJ	37	98	25	14	39 (39%)	53 (54%)
11.	Velmahos GC	38	223	132	36	168 (75%)	55 (25%)
12.	Durham RM	39	130	68	13	81 (62%)	49 (38%)
13.	Murray JA	40	140	-	112	112 (80%)	28 (20%)
14.	Conrad JK	41	145	87	27	114 (79%)	27 (18,7%)
15.	Miller PR	42	209	153	40	193 (92,3%)	16 (7,7%)
16.	Fealk M	3	74	39	21	60 (81%)	14 (19%)
17.	Stone HH *	43	268	67	-	67 (25%)	201 (75%)
18.	George SM *	44	102	83	12	95 (93%)	7 (7%)
19.	Chappuis CW *	45	56	17	11	28 (50%)	28 (50%)
20.	Sasaki LS *	46	71	31	12	43 (61%)	28 (39%)
21.	Demetriades D*	47	297	-	197	197 (66,3%)	100 (33,7%)
Total			3692	1536 41,6%	633 17,1%	2169 58,7%	1223 33,1%
în Spitalul de Urgenţă Bucureşti 1994 - 2011			131	95 88%	13 12%	108 82,4%	23 17,6%

n număr cazuri; IB indice bibliografic;
* studiu prospectiv; ** număr de cazuri şi procent din totalul cazurilor raportate

Rezultatele studiului cazuisticii din Spitalului de Urgenţă în perioada 1994 – 2011 din punct de vedere al procentajului aplicării procedeelor de reparare primară în leziunile colonice se înscriu în tendinţa observată şi pe plan internaţional, vizibilă în studiile retrospective.

Astfel, procedeele de reparare primară au avut următoarele procente în analizele retrospective publicate de Velmahos (1990-1993) – 75%, Durham (1991-1996) – 62%, Murray (1992-1997)- 80%, Conrad (1991-1997) – 79%, Miller (1995-2001) – 92,3% şi Fealk (1997-2001) – 81% [3,38-42].

Pe ansamblul studiului de literatură, acest procentaj bun al reparării primare obţinut în anii ’90 este diminuat de influenţa rezultatelor studiilor retrospective publicate în anii ’80 în care au dominat procedeele de colostomie: Nelken (1979-1985) – 51%, Levison (1980-1987) – 52%, Taheri (1978-1991) – 62%, Miller (1976-1995) – 54% [31,32,35,37].

Din cele 3692 de cazuri analizate, repararea primară a fost folosită per global în 58,7%, aproximativ dublu comparativ cu diversele procedee de deviere a fluxului de materii fecale – 33,1%. Au existat variații foarte mari în cadrul studiilor, de la un procent de 25% reparare primară în studiul prospectiv al lui Stone şi colab. (1979), la 93% reparare primară în studiul prospectiv al lui George şi colab. (1989) sau 92,3% în studiul retrospectiv al lui Miller (2002). Sutura primară a fost utilizată în 41,6% din cazuri în timp ce rezecția cu anastomoză în 17,1% din cazuri [42-44].

Politica colostomiei obligatorii a fost aplicată până spre sfârşitul anilor ’70, fiind pusă în discuție odată cu publicarea în 1979 de către Stone şi Fabian a primului studiu prospectiv statistic semnificativ pe un număr de 268 de pacienți.

Deşi efectuată într-un număr mic de cazuri selectate (67 cazuri – 25%), sutura primară s-a dovedit a avea mai puține complicații decât colostomia. Autorii au exclus din studiu pacienții cu hipotensiune, interval mare de timp leziune-operație, leziuni asociate multiple şi leziuni colonice distructive ce necesitau rezecție colonică. Aceste criterii de excludere au fost considerate factori de risc şi considerate indicații pentru colostomie. Stone şi Fabian au redeschis drumul către repararea primară a plăgilor colonice [43].

Burch şi colab. în studiul publicat în 1991 [34] privind evoluția tratamentului chirurgical în leziunile traumatice colonice în anii ’80, analizează retrospectiv un lot de 1006 de pacienți şi evidențiază faptul că o selectare chirurgicală riguroasă, respectând criteriile de excludere poate identifica pacienții pretabili la reparare primară şi că aceştia pot reprezenta chiar o majoritate (61%). De fapt frecvența reparării primare a crescut de la 55% în primii 5 ani ai studiului la 70% în a doua parte în timp ce rata morbidității a scăzut de la 12% la 9,3%.

George şi Fabian au analizat prospectiv un număr de 102 cazuri la care au practicat reparare primară într-un procentaj incredibil de 93% din cazuri, fără să țină cont de severitatea şocului, amploarea contaminării sau leziunile asociate, fără să înregistreze fistule la nivelul suturilor colonice. Leziunile care au necesitat rezecții s-au finalizat în prima jumătate a studiului cu colostomie (7 cazuri), ulterior beneficiind de anastomoză primară (12 cazuri) la care s-a înregistrat o singură fistulă (8,3%). Ca urmare a rezultatelor excelente înregistrate, autorii recomandă drept standard aplicarea procedeelor de reparare primară în toate leziunile colonice din practica civilă. Colostomia rămâne în opinia autorilor drept metodă rezervată cazurilor cu interval mare de timp leziune-operație (> 24 ore) precum şi celor cu pierderi sanguine masive şi tulburări de coagulare consecutive [44].

Într-o lucrare de referință privind tratamentul leziunilor colonice publicată în anul 1991, Chappuis şi colab. publică primul studiu prospectiv randomizat pe un număr de 56 pacienți în care compară repararea primară (28 cazuri – 50%) şi colostomia (28 cazuri – 50%), fără utilizarea criteriilor de excludere[45].

În lotul pacienților rezolvați prin sutură simplă (17 cazuri) sau rezecție cu anastomoză (11 cazuri) nu s-au înregistrat fistule sau decese iar incidența abceselor intraperitoneale a fost similară grupului la care s-a practicat colostomia (10,1% versus 14,2%). Deşi numărul pacienților analizați a fost relativ mic, studiul a fost primul care a arătat că repararea primară este sigură chiar şi în cazurile neselectate. Rezultatele studiului lor au arătat că practic repararea primară este o metodă sigură de rezolvare a leziunilor colonice din practica civilă [45].

În 1995, Sasaki şi colab. au realizat un studiu prospectiv randomizat pe un lot de 71 de pacienți, de asemenea fără criterii de selecție. Repararea primară a fost practicată în 61% din cazuri, neînregistrându-se fistule sau decese. În lotul pacienților tratați prin reparare primară, în 31 de cazuri s-a practicat sutură simplă iar în 12 cazuri rezecție şi anastomoză. S-au înregistrat abcese intraperitoneale în 2,3% din cazurile cu reparare primară şi în 17,8% din cazurile cu colostomie. Autorii au concluzionat că

„sutura primară sau rezecția cu anastomoză reprezintă metoda de elecție pentru tratamentul leziunilor colonice din cadrul populației civile, independent de existența unor factori de risc" [46].

În ceea ce priveşte leziunile colonice distructive ce necesită rezecție există trei studii, două retrospective şi unul prospectiv care se ocupă exclusiv de acest aspect. Primul studiu publicat în 1994 de Stewart şi colab. este o analiză retrospectivă a 60 de pacienți cu leziuni colonice ce au necesitat rezecție, urmată de anastomoză în 43 de cazuri (72%) şi colostomie în 17 cazuri (28%). Factori de risc ca scorul traumatic abdominal, localizarea leziunii pe colonul stâng, numărul de organe asociate lezate sau gradul contaminării nu au influențat riscul de dehiscență a al anastomozei. Analizând complicațiile survenite, autorii au concluzionat că şi colectomiile stângi sau transverse sunt la fel de sigure ca şi hemicolectomiile drepte cu ileotransverso-anastomoză dar în acelaşi timp nu trebuie realizată anastomoza ci colostomie în cazul pacienților cu necesități transfuzionale > 6 unități de sânge sau la cei tarați [36]. Al doilea studiu retrospectiv, care are şi cele mai multe cazuri de rezecții (112 cazuri – 80%) a fost realizat de Murray şi colab. Aceştia au arătat că în marea majoritate a cazurilor rezecția şi anastomoza pot fi realizate în siguranță atât în leziunile colonice severe stângi cât şi în cele drepte iar pentru leziunile colonului drept, anastomoza ileocolică are o incidență mai mică a fistulei decât cea colocolică. Autorii recomandă folosirea colostomiei în cazul leziunilor distructive ale colonului stâng la pacienți cu ITA > 25 sau şoc la internare (hipotensiune), deoarece au constatat un risc mai mare de dehiscență a anastomozei la aceste cazuri [40].

Studiul prospectiv multicentric realizat de Demetriades şi colab. pe un lot de 297 pacienți cu leziuni colonice distructive din care 197 au fost anastomozați (66,3%) şi 100 colostomizați (33,7%). În urma analizei influenței factorilor de risc (contaminarea fecaloidă, necesități transfuzionale > 4 unități de sânge, monoterapie antibiotică) s-a constatat că aceştia determină complicații intraabdominale mai frecvente dar nu influențează procentajul de fistule sau dehiscențe anastomotice. Autorii au constatat că nu au existat diferențe semnificative între cazurile de colostomie şi rezecție cu anastomoză din punct de vedere al complicațiilor intra-abdominale şi al mortalității; leziunile colonice de grad lezional mare pot fi rezolvate prin rezecție cu anastomoză [47].

Cele trei studii au evidențiat şi o serie de factori de risc a căror prezență ar trebui să îndemne la o analiză atentă a riscurilor anastomozei, tratând individual fiecare caz. Astfel, afecțiunile medicale asociate ca diabetul zaharat, SIDA, ciroza, transfuzia > 6 unități sânge, şocul la internare, leziuni asociate semnificative şi intervalul de timp leziune-operație mai mare de 24 ore trebuie să îndemne la prudență în efectuarea anastomozei şi cântărirea atentă a beneficiilor unei astfel de decizii.

În cazuistica Spitalului de Urgență toate anastomozele colonice post rezecție au fost efectuate manual.În literatura de specialitate se discută încă despre siguranța anastomozelor mecanice la nivelul colonului.

Dacă în chirurgia electivă colonică anastomoza mecanică s-a dovedit la fel de sigură ca şi cea manuală există încă semne de întrebare dacă această constatare este valabilă şi în cazul chirurgiei traumatice de urgență, existând o oarecare îngrijorare legată de asocierea suturii mecanice cu un risc mai mare de fistule şi abcese intraperitoneale.

Un studiu prospectiv multicentric american inițiat de Demetriades, Murray şi colab., publicat in 2002, la care au participat 19 centre traumatologice, a analizat rezultatele anastomozelor mecanice şi ale celor manuale în cazul leziunilor colonice ce au necesitat rezecție. Studiul a inclus un număr de 207 cazuri dintre care în 128 (61,8%) s-a practicat rezecție şi anastomoză primară manuală iar în 79 cazuri (38,2%) anastomoză mecanică. Nu s-au înregistrat

decese colon-dependente iar rata complicaţiilor intra-abdominale colon-dependente a fost de 22,7% (26,6% în grupul anastomozei mecanice şi 20,3% în cazul celor realizate manual). Incidenţa fistulei anastomotice a fost 6,3% în cele mecanice şi 7,8% în cele manuale. Rezultatele acestui studiu au arătat că tehnica de confecţionare a anastomozelor pentru leziunile traumatice colonice ce necesită rezecţie nu influenţează morbiditatea intra-abdominală iar în final alegerea tehnicii depinde de preferinţa chirurgului şi bineînţeles de dotarea spitalului cu staplere [48].

Gradul de siguranţă al utilizării anastomozei mecanice în condiţiile existenţei edemului colonic rămâne o problemă la care acest studiu nu răspunde, ştiut fiind faptul că el poate apare în condiţii de hemoragie mare, transfuzii masive, hipotensiune, hipotermie.

Analiza comparativă a complicaţiilor

Analiza celor 3692 de cazuri din cadrul studiului de literatură a evidenţiat o morbiditate generală cu variaţii între 7% şi 51%. Morbiditatea generală in cazuistica Spitalului de Urgenţă de 21,4% se încadrează în rezultatele studiilor internaţionale. Studiile prospective au avut valori ale morbidităţii generale între 24% şi 33%. În toate studiile prospective şi în majoritatea studiilor retrospective analizate, complicaţiile intra-abdominale colon dependente au fost mai numeroase în cazul leziunilor colonice rezolvate prin colostomie decât prin reparare primară. Per ansamblu, rata complicaţiilor intraabdominale în repararea primară a fost de 16% (minim 5,5% - maxim 37%) iar în colostomie 25,5% (minim 10% - maxim 60%). În datele Spitalului de Urgenţă, rata a fost de 7,4% pentru repararea primară şi 17,3% pentru colostomie, rezultatele fiind în limitele datelor de literatură (Tabel IV).

Rezultatele din literatură referitoare la procentul fistulelor şi abceselor intraperitoneale au fost următoarele: 1,6%/8,2% în sutura primară respectiv 8,4%/21% în rezecţie cu anastomoză; pe ansamblul cazurilor analizate în repararea primară a reieşit un procent de 3,4% fistule colonice şi 11,5% abcese intraperitoneale (Tabel V).

Analiza celor 1223 de colostomii realizate în cele 21 de studii retrospective şi prospective a evidenţiat un procentaj de 1,4% fistule, din bontul colonic rămas după colectomia Hartmann sau de la nivelul suturii colonice (cu anus de protecţie) şi 15% abcese intraperitoneale (Tabel VI).

Analiza comparativă a cazurilor de rezecţie cu anastomoză şi a celor cu colostomie, evidenţiază un procentaj asemănător al abceselor intraperitoneale dar un procentaj mai mare de fistule (majoritatea însă tratate conservator) ceea ce susţine folosirea mai liberală a reparării primare în leziunile distructive colonice.

Dacă în ceea ce priveşte cazurile de leziuni colonice pretabile la sutură primară avantajele acesteia din punct de vedere al complicaţiilor intraabdominale, fistulei sau abceselor intraperitoneale comparativ cu colostomia, sunt evidente, în cazul leziunilor distructive ce necesită rezecţie, modalitatea de finalizare (colostomie sau anastomoză) ridică încă numeroase discuţii.

Analiza cazurilor de rezecţie şi anastomoză comparativ cu colostomiile din cadrul celor 4 studii prospective: George (1989), Chappuis (1991), Sasaki (1995) şi Demetriades (2001) au evidenţiat o morbiditate specifică colonului (fistule şi abcese intraperitoneale) cu rate foarte apropiate – 6% fistule şi 16,8% abcese intraperitoneale în grupul pacienţilor cu rezecţie şi anastomoză (232 cazuri) şi respectiv 2,4% fistule şi 19% abcese în grupul pacienţilor cu colostomie (163 cazuri)susţinând o dată în plus utilizarea rezecţiei cu anastomoză primară în detrimentul colostomiei [44-47]. În sprijinul acestei constatări vine şi rezultatul metaanalizei, efectuată de Nelson şi Singer asupra a 5 studii prospective randomizate, care a evidenţiat rezultatele bune ale reparării primare comparativ cu colostomia în leziunile colonice din cadrul traumatismelor abdominale penetrante [49].

Tabel IV Analiza comparativă a morbidităţii generale şi complicaţiilor intra-abdominale după reparare primară vs colostomie

Nr. crt.	Autor	IB	Complicaţii generale (%)	Complicaţii intra-abdominale - *n* (%)	
				Reparare primară	Colostomie
1.	Thompson S (1980)	30	32	10/50 (20%)	19/32 (60%)
2.	Flint LM (1981)	28	20	FD	FD
3.	Dang CV (1982)	29	22	5/24 (21%)	3/20 (15%)
4.	Nelken N (1989)	31	30	4/37 (11%)	19/39 (49 %)
5.	Levison MA (1990)	32	10	FD/106	FD/124
6.	Burch JM (1991)	34	11,7	47/614 (7,6%)	57/284 (20%)
7.	Bugis SP (1992)	33	7	1/ 18 (5,5%)	1/10 (10%)
8.	Taheri PA (1992)	35	12	7/55 (13%)	10/91 (11%)
9.	Stewart RM (1994)	36	35	16/43 (37%)	5/17 (29%)
10.	Miller BJ (1996)	37	FD	13/39 (33,3%)	FD/53
11.	Velmahos G (1996)	38	7,1	10/168 (6%)	6/55 (11%)
12.	Durham R (1997)	39	12,3	6/81(7%)	10/49(20%)
13.	Murray JA (1999)	40	41	48/112 (43%)	9/28(32%)
14.	Conrad JK (2000)	41	24	27/114(23,7%)	FD
15.	Miller PR (2002)	42	20	35/193(18%)	6/16 (37%)
16.	Fealk M (2004)	3	51	7/60 (11,7%)	2/14 (14,3%)
17.	Stone HH (1979) *	43	28	10/67 (15%)	65/201 (32%)
18.	George SM (1989) *	44	33	28/95 (29,5%)	4/7 (57%)
19.	Chappuis CW (1991) *	45	32	4/28 (14%)	9/28 (32%)
20.	Sasaki LS (1995) *	46	29	3/43 (7%)	8/28 (28%)
21.	DemetriadesD (2001) *	47	24	44/197 (22%)	27/100 (27%)
Total			7 - 51	325 / 2038 (16%) 5,5% - 37%	260 / 1019 (25,5%) 10 - 60%
Spitalul de Urgenţă (131 cazuri) 1994 - 2011			28 (21,4%)	8 (7,4%)	4 (17,3%)

n număr cazuri; IB indice bibliografic; * studiu prospectiv; FD fără date

Din analiza comparativă a datelor din cazuistica Spitalului de Urgenţă, se constată că incidenţa fistulei şi a abceselor intraperitoneale este mică (0,9-1,8% respectiv 4,4%), repararea primară fiind mult mai puţin grevată de astfel de complicaţii. Se confirmă astfel tendinţa actuală, justificată de rezultate, de utilizare a reparării primare indiferent de factorii de risc (Tabel VII). Analiza complicaţiilor procedeelor de colostomie trebuie să ţină cont şi de morbiditatea proprie intervenţiei de desfiinţare a colostomei care nu este neglijabilă, diverse studii care s-au ocupat de acest aspect avansând procente ce variază între 5-25% (Thal 1980, Crass 1987, Williams 1987, Pachter 1990, Sola 1993) [50-54] iar în studiul retrospectiv efectuat de Berne (1998) s-a avansat cifra de 55% complicaţii [55]. Ţinând cont şi de aceste date, beneficiile evitării colostomiei sunt şi mai evidente.

Tabel V Incidenţa fistulelor colonice şi a abceselor intraperitoneale în repararea primară

Nr.crt..	Autor	IB	Sutură primară			Rezecţie + Anastomoză		
			n	Fistulă	Abces	*n*	Fistulă	Abces
1.	Thompson S (1980)	30	39	0	-	11	-	-
2.	Flint LM (1981)	28	25	0	-	-	-	-
3.	Dang CV (1982)	29	24	-	-	-	-	-
4.	Nelken N (1989)	31	34	1	1	3	-	-
5.	Levison MA (1990)	32	98	1	5	8	-	-
6.	Burch JM (1991)	34	564	10	34	50	3	-
7.	Bugis SP (1992)	33	7	0	0	11	1	-
8.	Taheri PA (1992)	35	43	2	3	12	-	-
9.	Stewart RM (1994)	36	0	0	0	43	6	5
10.	Miller BJ (1996)	37	25	2	-	14	1	-
11.	Velmahos G (1996)	38	132	-	-	36	-	-
12.	Durham R (1997)	39	68	1	5	13	2	-
13.	Murray JA (1999)	40	0	0	0	112	12	31
14.	Conrad JK (2000)	41	87	1	22	27	-	-
15.	Miller PR (2002)	42	153	4	17	40	3	11
16.	Fealk M (2004)	3	39	0	2	21	1	4
17.	Stone HH (1979) *	43	67	1	-	-	-	-
18.	George SM (1989) *	44	83	0	10	12	1	3
19.	Chappuis CW (1991) *	45	17	0	1	11	-	2
20.	Sasaki LS (1995) *	46	31	0	1	12	-	-
21.	DemetriadesD (2001) *	47	0	0	0	197	13	34
Total			1536	1,6% 23 / 1380	8,2% 101 / 1224	633	8,4% 43 / 513	21% 90 / 425

n număr cazuri; IB indice bibliografic; * studiu prospectiv

Analiza comparativă a mortalităţii

Analiza datelor comunicate de autorii studiilor publicate incluse în studiul de literatură arată variaţii extrem de mari ale mortalităţii. Au fost analizate numai cazurile care au supraviețuit mai mult de 24 de ore (Tabel VIII).

Mortalitatea generală a avut valoarea medie de 7,2% (250 decese din 3491 cazuri) cu extreme între 2% şi 16%. din studiul de literatură si respectiv 17,1% (20 decese din 117 cazuri, 14 decese din totalul de 131 din primele 24 ore după operaţie, fiind excluse din calcul) in Spitalul de Urgenţă.

Mortalitatea în cazurile de reparare primară a avut valori cuprinse între un minim de 0% şi un maxim de 11,6% cu o medie de 3,4% (36 decese din 1065 cazuri).

Mortalitatea în cazurile de colostomie a avut un minim de 3,3% şi un maxim de 29%, cu o medie de 8,6% (52 decese din 607 cazuri). Mortalitatea revizuită (fără decesele sub 24 ore) din studiul nostru clinic pe perioada 1994 – 2011 este ceva mai mare comparativ cu datele de ansamblu ale literaturii, 15,1% (15 decese) in repararea primara şi de 27,8% (5 decese) în colostomie.

În interpretarea mortalităţii trebuie ţinut cont că studiile internaţionale se referă mai ales la plăgi abdominale penetrante în comparaţie cu studiul nostru în care majoritatea traumatismelor colonice au fost consecinţa traumatismelor abdominale închise şi acestea, în majoritatea lor, în cadrul politraumatismelor.

Tabel VI Incidența fistulelor colonice şi a abceselor intraperitoneale în colostomie

Nr. crt.	Autor	IB	Colostomie		
			n	Fistulă	Abces
1.	Thompson S (1980)	30	32	FD	FD
2.	Flint LM (1981)	28	FD	FD	FD
3.	Dang CV (1982)	29	20	FD	FD
4.	Nelken N (1989)	31	39	0	8
5.	Levison MA (1990)	32	124	0	15
6.	Burch JM (1991)	34	284	3	40
7.	Bugis SP (1992)	33	10	0	1
8.	Taheri PA (1992)	35	91	0	5
9.	Stewart RM (1994)	36	17	0	3
10.	Miller BJ (1996)	37	53	0	FD
11.	Velmahos G (1996)	38	55	FD	FD
12.	Durham R (1997)	39	49	0	10
13.	Murray JA (1999)	40	28	0	8
14.	Conrad JK (2000)	41	27	FD	FD
15.	Miller PR (2002)	42	16	FD	FD
16.	Fealk M (2004)	3	14	0	2
17.	Stone HH (1979) *	43	201	8	FD
18.	George SM (1989) *	44	7	0	1
19.	Chappuis CW (1991) *	45	28	3	4
20.	Sasaki LS (1995) *	46	28	0	5
21.	Demetriades D (2001) *	47	100	1	21
	Total		15% 123 / 819		

n număr cazuri; IB indice bibliografic; * studiu prospectiv; FD fără date

Tabel VII Analiza comparativă a incidenței fistulei / abcesului intraperitoneal

	n	Reparare primară		Colostomie	
		Fistulă	Abces	Fistulă	Abces
Studiu de literatură	3692	3,4%	11,5%	1,4%	15%
Spitalul de Urgență (1994 – 2011)	131	1 (0,9%)	2 (1,8%)	1 (4,4%)	1 (4,4%)

n număr cazuri

DISCUŢII

Aşa cum rezultă din studiul de literatură efectuat, preponderența folosirii procedeelor de reparare primară în leziunile traumatice ale colonului a fost subliniată de numeroase lucrări, dar proporția chirurgilor traumatologi care aplică aceste recomandări rămâne necunoscut.

Nord-americanii au realizat două studii, în Statele Unite respectiv Canada, printre chirurgii traumatologi membrii ai AAST (American Association for Surgery of Trauma) şi respectiv CAGS (Canadian Association of General Surgeons) privind preferințele lor pentru repararea leziunilor colonice.

Tabel VIII Analiza comparativă a mortalității în funcție de tipul intervenției chirurgicale

Nr. crt.	Autor	IB	Mortalitate		
			Reparare primară	Colostomie	Total
1.	Thompson S (1980)	30	FD	FD	11/105 (11%)
2.	Flint LM (1981)	28	FD	FD	22/137 (16%)
3.	Dang CV (1982)	29	FD	FD	2/82 (2,4%)
4.	Nelken N (1989)	31	1/37	1/39	2/76 (2,6%)
5.	Levison MA (1990)	32	FD	FD	9/239 (3,8%)
6.	Burch JM (1991)	34	FD	FD	105/1006 (10,4%)
7.	Bugis SP (1992)	33	FD	FD	3/28 (10,8%)
8.	Taheri PA (1992)	35	0	3/91 (3,3%)	3/146 (2%)
9.	Stewart RM (1994)	36	5/43 (11,6%)	1/17 (6%)	6/60 (10%)
10.	Miller BJ (1996)	37	0/39 (0%)	7/53 (13%)	8/98 (8%)
11.	Velmahos G (1996)	38	3/168 (1,8%)	2/55 (3,6%)	5/223 (2,2%)
12.	Durham R (1997)	39	FD	FD	9/130 (7%)
13.	Murray JA (1999)	40	11/112 (9,8%)	2/28 (7,1%)	13/140 (9,3%)
14.	Conrad JK (2000)	41	4/114 (3,5%)	FD	4/145 (2,8%)
15.	Miller PR (2002)	42	2/193 (1%)	4/16 (25%)	6/209 (3%)
16.	Fealk M (2004)	3	FD	FD	FD
17.	Stone HH (1979) *	43	1/67 (1,5%)	20/201 (10%)	21/268 (8%)
18.	George SM (1989) *	44	1/95 (1%)	2/7 (29%)	3/102 (3%)
19.	Chappuis CW (1991) *	45	FD	FD	FD
20.	Sasaki LS (1995) *	46	FD	FD	FD
21.	Demetriades D (2001) *	47	8/197 (4%)	10/100 (10%)	18/297 (6%)
Total (n=3692)	Extreme		0 – 11,6%	3,3 – 29%	2 – 16%
	Medie		3,4%	8,6%	7,2%
Spitalul de Urgență 1994-2011 (n= 131)			15 (15,1%)	5 (27,8%)	20 (17,1%)

n număr cazuri; IB indice bibliografic; * studiu prospectiv; FD fără date

În cadrul studiului american au fost evaluate răspunsurile a 449 membri ai AAST, privind metoda chirurgicală preferată pentru rezolvarea a 8 tipuri de leziuni colonice.

Un procent de 98% dintre chirurgi au indicat repararea primară pentru cel puțin un tip de leziune colonică, 30% nu au ales niciodată colostomia şi numai 0,9% au indicat colostomia pentru orice leziune colonică, atitudine larg răspândită înainte de studiul lui Stone şi Fabian din 1979 [43]. Plăgile împuşcate colonice cu arme de velocitate mare au fost singurele leziuni pentru care majoritatea chirurgilor americani (54%) au ales procedee de colostomie.

Mai mult de jumătate (55%) dintre chirurgi au preferat rezecția şi anastomoza în cazurile de contuzie colonică cu posibilă devascularizare, ruptură a peste 50% din circumferință sau transsecțiune colonică.

Analizând preferințele chirurgilor în funcție de experiența lor s-a constatat că chirurgii cu mai puțin de 5 intervenții pe an

pentru leziuni colonice au ales mai frecvent colostomia decât repararea primară comparativ cu aceia cu 6 sau mai multe intervenţii chirurgicale pe an pentru leziuni colonice. Aplicarea unui procedeu de reparare primară a fost influenţată negativ de o serie de factori şi anume: intervenţie la mai mult de 8 ore de la leziune; şoc; mai mult de 3 organe lezate concomitent; contaminare peritoneală masivă; hemoragie de peste 1000 mL; vârsta peste 65 ani; localizarea leziunii pe colonul stâng. Concluzia studiului a fost că preferinţele chirurgilor americani se îndreaptă către procedeele de reparare primară chiar şi în condiţiile unui colon nepregătit [56].

În cadrul studiului canadian s-au înregistrat preferinţele operatorii a 317 chirurgi faţă de 3 situaţii lezionale colonice fictive şi anume: plagă înjunghiată, contuzie şi plagă împuşcată. Per ansamblu, colostomia a fost tehnica chirurgicală cea mai frecvent propusă pentru rezolvarea leziunilor colonice în 45% din cazuri, sutura primară a fost preferată în 35% din situaţii, sutura cu exteriorizare în 11%, sutura cu colostomie de protecţie în 6% iar rezecţia cu anastomoză în 3% din cazuri. Cei mai mulţi chirurgi au optat pentru reparare primară doar în condiţii ideale. Ea a fost rar propusă (2%) ca metodă de reparare în plăgi împuşcate de mare velocitate şi ocazional utilizată în plăgile împuşcate de velocitate mică fiind însă metoda preferată de rezolvare a plăgilor colonice înjunghiate [57].

Aceste studii au arătat că procedeele de reparare primară a leziunilor traumatice colonice beneficiază de încrederea chirurgilor traumatologi. Procedeele de deviere a materiilor fecale sunt utilizate în special în leziunile distructive colonice sau în cazul pacienţilor cu factori de risc asociaţi. Chirurgii cu experienţă în traumatologie sunt cei care aleg din ce în ce mai puţin colostomia.

Repararea primară, fie prin sutură primară fie prin rezecţie şi anastomoză, este o metodă sigură de rezolvare a majorităţii leziunilor traumatice ale colonului.

În cazul unui număr mic de leziuni colonice distructive, cu grad lezional mare, până la efectuarea unor studii statistic semnificative care să analizeze factorii predispozanţi ai dehiscenţelor anastomotice, alegerea metodei de tratament rămâne la aprecierea individuală a fiecărui chirurg chemat să rezolve o astfel de leziune.

CONCLUZII

Analiza comparativă a experienţei în traumatismele colonice a Spitalului Clinic de Urgenţă Bucureşticu datele din literatură susţine alegerea procedeelor de reparare primară – sutură primară sau rezecţie si anastomoză in majoritatea leziunilor colonice, pe baza evaluării morbidităţii si mortalităţii care este de aproape 2 ori mai mici decât in colostomie.

Repararea primară, deşi este o metodă sigurăîn majoritatea cazurilor, nu trebuie să constituie o dogmă; fiind necesare studii statistice semnificative care să analizeze factorii predispozanţi ai dehiscenţ elor anastomotice în traumatismele colonice ce necesită rezecţie.

CONFLICT DE INTERESE

Autorii nu declară niciun conflict de interese.

BIBLIOGRAFIE

1. Nallathambi MN, Ivatury RR, Shah PM, Gaudino J, Stahl WM.Aggresive definitive management of penetrating colon injuries: 136 cases with 3.7 per cent mortality. *J Trauma*. 1984; 24(6): 500-505.
2. Demetriades D, Charalambides D, Pantanowitz D. Gunshot wounds of the colon: role of primay repair, *Ann R Coll Surg Engl.* 1992; 74(6): 381-384.
3. Fealk M, Osipov R, Foster K, Caruso D, Kassir A.The conundrum of traumatic colon injury. *Am.J.Surg*. 2004; 188(6): 663-670.
4. Cayten CG, Fabian TC, Garcia VF, Ivatery RR, Morris JA. Patient management guidelines for penetrating intraperitoneal colon injuries.*EAST Practice Parameter Workgroup for Penetrating Colon Injury Management.*1998;http://www.east.org

5. Curran TJ, Borzotta PA. Complications of primary repair of colon injury: literature review of 2964 cases. *Am J Surg*. 1999; 177(1): 42-47.
6. Ionescu G. *Abdomenul acut traumatic*. Ed. Athena. 1998; p. 188-203.
7. Ionescu G, Bucur A, Nicolau E, Anghel R, Jianu S, Jinescu G, Hristea B. Abdominal trauma with colon injuries. Oslo, Norway, *First Congress of the European Association of Emergency Surgery*.1995.
8. Nicolau AE, Ionescu G, Ciurel M. 40 de ani de la primele laparoscopii în abdomenul acut chirurgical în Romania. *Chirurgia.* 2002; 97(suppl): 65-69.
9. Ionescu G, Jinescu G. Teleanu G, Lică I, Anghel R. Leziuni traumatice ale colonului – experienţa a 85 cazuri (1994-1998). *Chirurgia.* 2000; 95(suppl): 35.
10. Ionescu G, Jinescu G. Traumatisme abdominale. In Angelescu N, Andronescu P. eds. *Chirurgie Generală;* Bucureşti: Ed. Medicală; 2000. p. 15-31.
11. Jinescu G, Ionescu G, Murgu C, et al. Plagi abdominale penetrante cu leziuni de colon, *Chirurgia.* 2004; 99(suppl. 2): 264.
12. Jinescu G, Ionescu G, Murgu C, Ene B, Lica I, Beuran M. Sutura primara sau colostomie in traumatismele abdominale deschise cu leziuni colonice? *Chirurgia.* 2006; 101 (suppl): 82-83.
13. Jinescu G, Ionescu G, Murgu C, Lica I, Beuran M. Surgical attitude in penetrating abdominal trauma with colon injuries, *International Journal of Disaster Medicine*. 2006; 4(1-2): 9-10.
14. Ionescu G, Jianu S, Anghel R, Jinescu G. et al. Leziuni traumatice ale colonului. Experienţa Clinicii de Chirurgie a Spitalului de Urgenţă Bucureşti. *Simpozionul Interjudeţean cu Participare Internaţională*. 1996. Suceava, România
15. Jinescu G, Ionescu G, Murgu C, Ene B, Lica I. Consideratii actuale asupra etiologiei traumatismelor colonice. *Chirurgia.* 2006; 101 (suppl. 1): 82.
16. Beuran M, Negoi I, Păun S, Runcanu A, Gaspar B, Vartic M. Trauma scores: a review of the literature. *Chirurgia.* 2012; 107(3): 291-297.
17. Jinescu G, Murgu C, Ene B, Ionescu G, Lica I, Beuran M. Surgical treatment of the colonic trauma. *Hepatogastroenterology.* 2007; 54(suppl. I): A88.
18. Jinescu G. Colon injuries – the experience of 116 cases in a level I trauma centre. European *Journal of Trauma and Emergency Surgery*. 2007; 33(suppl. II): 72.
19. Jinescu G, Murgu C, Andrei S, Lica I, Beuran M. Penetrating colon injuries – role of primary repair. *European Journal of Trauma and Emergency Surgery*. 2008; 34(suppl. I): 85.
20. Jinescu G, Murgu C, Anghel R, et al. Importanta repararii primare in leziunile penetrante ale colonului. *Chirurgia.* 2008; 103 (suppl. I): S113-S114.
21. Gamelli RL, Dries DJ. *Trauma 2000. Strategies for the New Millenium*. R.G. Landes Company Austin, 1992.
22. Regan MC, Boyle B, Stephens RB. Laparoascopic repair of colonic perforation occuring during colonoscopy. *Br J Surg.* 1991; 78: 542-544.
23. Killen KL, Shanmuganathan K, Poletti PA, Cooper C, Mirvis S. Helical computed tomgraphy of bowel and mesenteric injuries. *J Trauma.* 2001; 51(1): 26-36.
24. Butela ST, Federle MP, Chang PJ, et al. Performance of CT in detection of bowel injury. *Am. J. Roentgenol* 2001; 176(1): 129-135.
25. Stafford RE, Mc Goinigal MD, Weigelt JA, Johnson TJ. Oral contrast solution and computed tomography for blunt abdominal trauma: randomized study. *Arch Surg.* 1999; 134(6): 622-626.
26. Nicolau AE. *Chirurgie laparoscopică de urgenţă.* Bucureşti: Ed. C.N.I. Coresi; 2004.
27. Maxwell RA, Fabian TC. Current management of colon trauma. *World J Surg*. 2003; 27: 632-639.
28. Flint LM, Vitale GC, Richardson JD, Polk HC. The injured colon: relationships of management to complications. *Ann Surg.* 1981; 193: 619-623.
29. Dang CV, Peter ET, Parks SN, Ellyson JH. Trauma of the colon: early drop back of exteriorized repair. *Arch Surg.* 1982; 117: 652-656.
30. Thompson JS., Moore EE. Comparison of penetrating injuries of the right and left colon. *Ann Surg.* 1981; 193: 414-417.
31. Nelken N, Lewis F. The influence of injury severity on complication rates after primary closure or colostomy for penetrating colon trauma. *Ann Surg.* 1989; 209: 439-447.
32. Levison MA, Thomas DD, Wiencek RG, Wilson RF. Management of the injured colon: evolving practice at an urban trauma center. *J Trauma.* 1990; 30: 247-253.
33. Bugis SP, Blair NP, Letwin ER. Management of blunt and penetrating colon injuries. *Am J Surg.* 1992; 163(5): 547-550.
34. Burch JM, Martin RR, Richardson RJ et al. Evolution of the treatment of the injured colon in the 1980s. *Arch Surg.* 1991; 126: 979-984.

35. Taheri PA, Ferrara JJ, Johnson CE, Lamberson LA, Flint LM. A convincing case for primary repair of penetrating colon injuries. *Am J Surg.* 1992; 166: 39-44.
36. Stewart RM, Fabian TC, Croce MA, Pritchard FE, Minard G, Kudsk KA. Is resection with primary anastomosis following destructive colon wounds always safe? *Am J Surg.* 1994; 168: 316-319.
37. Miller BJ, Schache DJ. Colorectal injury: where do we stand with repair? *Aust NZ J Surg.* 1996; 66: 348-352.
38. Velmahos GC, Souter I, Degiannis E, Hatzitheophilou C. Primary repair for colonic gunshot wounds. *Aust NZ J Surg.* 1996; 66: 344-347.
39. Durham RM, Pruitt C, Moran J, Longo WE. Civilian colon trauma: factors that predict success by primary repair. *Dis Colon Rectum.* 1997; 40: 685-692.
40. Murray JA, Demetriades D, Colson M, et al. Colonic resection in trauma: colostomy versus anastomosis. *J Trauma.* 1999; 46: 250-254.
41. Conrad JK, Ferry KM, Foreman ML, Gogel BM, Fisher TL, Livingston SA. Changing management trends in penetrating colon trauma. *Dis Colon Rectum.* 2000; 43(4): 466-471.
42. Miller PR, Fabian TC, Croce MA, Magnotti LJ, Elizabeth Pritchard F, Minard G, Stewart RM. Improving outcomes following penetrating colon wounds. Application of a clinical pathway. *Ann Surg.* 2002; 235: 775-781.
43. Stone HH, Fabian TC. Management of perforating colon trauma. Randomization between primary closure and exteriorization. *Ann Surg.* 1979; 190: 430-436.
44. George SM Jr, Fabian TC, Voeller GR, Kudsk KA, Mangiante EC, Britt LG. Primary repair of colon wounds. *Ann Surg.* 1989; 209(6): 728-33; 733-734.
45. Chappuis CW, Frey DL. Management of penetrating colon injuries; a prospective randomized trial. *Ann Surg.* 1991; 213: 492-498.
46. Sasaki LS, Allaben RD, Golwala R, Mittal VK. Primary repair of colon injuries: A prospective randomized study. *J Trauma.* 1995; 39: 895-901.
47. Demetriades D, Murray JA, Chan L, et al. Penetrating colon injuries requiring resection: diversion or primary anastomosis ? An AAST Prospective multicenter study. *J Trauma.* 2001; 50: 765-775.
48. Demetriades D, Murray JA, Chan LS, et al. Handsewn versus stapled anastomosis in penetrating colon injuries requiring resection: a multicenter study. *J. Trauma.* 2002; 52(1): 117-121.
49. Nelson R, Singer M. Primary repair for penetrating colon injuries. *Cochrane Database Syst Rev.* 2003; 3: CD002247.
50. Thal ER, Yeary EC. Morbidity of colostomy closure following colon trauma. *J Trauma.* 1980; 20: 287-291.
51. Crass RA, Salbi F, Trunkey DD. Colostomy closure after colon injury: a low-morbidity procedure. *J Trauma.* 1987; 27(11): 1237-1239.
52. Williams RA, Csepanyi E, Hiatt J, Wilson SE. Analysis of the morbidity, mortality and cost of colostomy closure in traumatic compared with nontraumatic colorectal diseases. *Dis Colon Rectum.* 1987; 30(3): 164-167.
53. Pachter HL, Hoballah JJ, Corcoran TA, Hofstetter SR. The morbidity and financial impact of colostomy closure in trauma patients. *J Trauma.* 1990; 30(12): 1510-1513.
54. Sola JE, Bender JS, Buchman TG. Morbidity and timing of colostomy closure in trauma patients. *Injury.* 1993; 24: 438-440.
55. Berne JD, Velmahos GC, Chan LS, Asensio JA, Demetriades D. The high morbidity of colostomy closure after trauma: further support for the primary repair of colon injuries. *Surgery.* 1998; 123(2): 157–164.
56. Eshraghi N, Mullins R, Mayberry JC, Brand DM, Crass RA, Trunkey DD. Surveyed opinion of american trauma surgeons in management of colon injuries. *J Trauma.* 1998; 44(1): 93-97.
57. Pezim M, Vestrup J. Canadian attitudes toward use of primary repair in management of colon trauma: a survey of 317 members of the Canadian Association of General Surgeons. *Dis Colon Rectum.* 1996; 39(1): 40-44.

Jurnalul de Chirurgie (Iaşi), 2013, Vol. 9, Nr.1

ROLUL SUTURILOR MECANICE ÎN CANCERUL DE RECT MEDIU ŞI INFERIOR

C. Oprescu[1] ✉, M. Beuran[1], AE. Nicolau[1], I. Negoi[1], M.D. Venter[1], S. Morteanu[1], Anca Monica Oprescu-Macovei[2]

1) Clinica de Chirurgie, Spitalul Clinic de Urgență București
Universitatea de Medicina si Farmacie „Carol Davila", București, Romania
2) Clinica de Gastroenterologie, Spitalul Clinic de Urgență București

THE PLACE OF MECHANIC SUTURES IN MEDIUM AND LOW RECTAL CANCER (Abstract): *BACKGROUND:* For medium and low rectal cancer the most common surgical procedures are: low anterior resection with mechanical or manual colorectal anastomosis and transanal rectosigmiod resection with abdominoendoanal intubation. *METHODS:* We have conducted an observational, retrospective single-center study on a number of consecutive patients operated between January 1st and June 31st, 2011 for malign pathology of the middle and low rectum in The Clinical Emergency Hospital București. We included patients with medium and low rectal cancer who had been previously treated by radiotherapy. We practiced rectal resection with mechanical colorectal anastomosis or abdominoendoanal intubation with anal mucous membrane removal. We assessed a number of parameters in relation to surgical procedure, such as: anastomosis dehiscence (AD), anastomotic stenosis (AS), the number of defecations in 24 hours, nocturnal incontinence, delayed bowel movement, flatulence continence, postoperative complications, local tumour recurrence and mortality. *RESULTS:* The study comprises 53 patients divided into 2 groups: the 1st group, included 19 patients treated by rectal resection with abdominoendoanal intubation and anal mucous membrane removal, and the 2nd group, included 34 patients treated by rectal resection with mechanical colorectal anastomosis. AD was found in 5.26% (1/19) in group 1, respectively 20.5% (7/34) in group nr 2. At 6 months follow-up, one patient from the 1st group experienced AS (5.26%), as for the 2nd group, AS was present in 5 patients (14.7%); at 12 months after the procedure the number of patients with AS increased to 3 in group 1 (15.78%) and to 6 in group 2 (17.64%) respectively. After 12 months, the nocturnal incontinence evaluated between 11.00 pm and 06.00 am: 3 patients from group 1 had 1 night evacuation daily, in all days of the week; 1 patient from group 2 presented 2 night evacuations on week. After 12 months postoperative: 11 patients, (57.89%) from group 1 had complete continence and also 29 patients (85.29%) from group 2. Patients from group 1: 36.36% (4/11) needed evacuation clysters' and also 10.34% (3/29) for the group 2. In the case of group 1 mortality was 5.26% (1/19) and for group 2 was 8.82% (3/34). *CONCLUSIONS:* The intestinal transit disorders are quite frequent after colonal anastomosis."Achilles heel" of mechanical anastomosis is represented by postanastomotical stenosis.

KEY WORDS: RECTAL CANCER; MECHANIC SUTURE; OUTCOMES; STENOSIS

SHORT TITLE: Suturi mecanice în cancerul de rect
Mechanic sutures in rectal cancer

HOW TO CITE: Oprescu C, Beuran M, Nicolau AE, Negoi I, Venter MD, Morteanu S, Oprescu-Macovei AM. [The place of mechanic sutures in medium and low rectal cancer]. *Jurnalul de chirurgie* (Iaşi). 2013; 9(1): 29-34.
DOI: 10.7438/1584-9341-9-1-4.

INTRODUCERE

În tratamentul chirurgical al cancerului de rect mediu şi inferior, avem de ales între o chirurgie „nemiloasă" sau o „mutilare minimă" având la îndemână numeroase procedee şi tehnici operatorii în scopul scăderii mortalității şi a recidivelor loco-regionale care, la începutul secolului XX, erau de aproape 100% [1-3]. În țările cu stil de viață de „tip vestic" aproximativ jumătate

Received date: 05.10.2012
Accepted date: 26.11.2012

Adresa de corespondenţă: Dr. Oprescu Constantin
Clinica de Chirurgie Generală, Spitalul Clinic de Urgență București,
Calea Floreasca Nr. 8, Sector 1, Cod 014461, București, Romania
Telefon: 0040 (0) 727 795 882
E-mail: oprescu111@yahoo.com

din totalitatea deceselor sunt cauzate de afecţiuni cardiace şi circulatorii, iar aproape un sfert de cancere; din totalitatea formelor de cancer care se diagnostichează, cancerul colo-rectal, este pe locul III la barbaţi după cancerul pulmonar şi de prostată şi pe locul II la femei, după cancerul mamar, cu un raport B/F = 1,5 [1].

La noi în ţară incidenţa cancerului colo-rectal este în continuă creştere de la 8,78/10000 loc în 1998 la 23,79/10000 loc în 2008 [4].

Pentru cancerul de rect mediu şi inferior cele mai frecvente procedee folosite sunt: rezecţia anterioară de rect cu anastomoză acolo-rectală mecanică sau manuală şi rezecţia rectosigmoidiană abdomino-transanală cu intubare abdominoendoanală [5-8].

Literatura descrie şi alte tehnici dintre care menţionăm: amputaţia abdomino-perineală, anastomoza transanală, rezecţia transsacrată sau transcoccigiană, rezecţia abdominosacrată, excizia transsfincteriană, rezecţia abdomino-transsfincteriană.

În cazul cancerului de rect mediu şi inferior cele mai redutabile complicaţii postoperatorii sunt dehiscenţa anastomotică la care se adaugă tulburările de tranzit intestinal [9-11].

Lucrarea noastră îşi propune să analizeze incidenţa acestor complicaţii la pacienţii operaţi pentru cancer de rect mediu şi inferior.

MATERIAL ŞI METODĂ

Am efectuat un studiu retrospectiv, unicentric, observaţional, al pacienţilor operaţi în perioada 1 ianuarie 2008 – 31 iunie 2011 pentru patologie malignă a rectului mijlociu şi inferior la Spitalul Clinic de Urgenţă Floreasca.

În studiu am inclus pacienţii cu neoplasm de rect mediu şi inferior care au beneficiat de radioterapie preoperatorie la care s-a practicat rezecţia de rect cu anastomoză colorectală mecanică sau intubare abdominoendoanală cu îndepărtarea mucoasei anale excluzându-se pacienţii la care a fost necesară amputaţia de rect, pacienţii cu neoplasm al rectului inferior cu invazie de sfincter anal la care a fost necesară rezecţia parţială a sfincterului, cei operaţi laparoscopic, anastomozele colo-anale cu rezervor colonic. De asemenea, au fost excluse cazurile la care nu s-a facut excizie totală a mezorectului.

Am analizat dehiscenţa de anastomoză (DA), stenozele postanastomotice, numărul defecaţiilor pe 24 ore, evacuarea nocturnă, întârzierea senzaţiei de defecaţie, continenţa pentru gaze, complicaţiile postoperatorii, recidiva tumorală locală, mortalitatea după rezecţia de rect în funcţie de modul de realizare al continuităţii digestive: anastomoza colorectală mecanică sau intubarea abdominoendoanală cu îndepărtarea mucoasei anale.

Evaluarea s-a facut pe baza anamnezei, examenului obiectiv, probelor biologice, explorărilor morfologice, datelor raportate în protocoalele intraoperatorii corelate cu cele observate în cadrul intervenţiilor pe care le-am efectuat, buletinelor de anatomie patologică şi observaţiilor clinice asupra evoluţiei cazurilor respective.

Prelucrarea statistică s-a efectuat prin programul EPI INFO 5. Estimarea statistică a rezultatelor s-a efectuat pentru un prag de semnificaţie minim acceptat P de 0,05 corespunzător unei precizii statistice de 95%; diferenţa a fost considerată deci semnificativă statistic dacă $P < 0,05$.

Tabel I Incidenţa dehiscenţei anastomotice (DA) şi a stenozelor postanastomotice (SPA) în funcţie de tehnica folosită şi perioada postoperatorie

	6 luni postoperator		12 luni postoperator	
	Lot 1 *n*=19	Lot 2 *n*=34	Lot 1 *n*=19	Lot 2 *n*=34
DA	1 (5,26%)	3 (8,82%)	1 (5,26%)	3 (8,82%)
SPA	1 (5,26%)	5 (14,7%)	3 (15,78%)	6 (17,64%)

REZULTATE

Studiul include 53 pacienţi operaţi pentru neoplasm de rect inferior şi mediu în perioada 1 ianuarie 2008 – 31 decembrie 2011: 19 pacienţi - rezecţie de rect cu intubare abdominoendoanală cu îndepărtarea

mucoasei anale (Lot 1) şi 34 pacienţi - rezecţie de rect cu anastomză colorectală mecanică (Lot 2). Dehiscenţa anastomotică a fost notată într-un procent de 5,26% (1/19) pentru lotul 1, respectiv 8,82% (3/34) în cazul lotului 2 (*P*=0,638).

Incidenţa stenozelor post-anastomotice (SPA) la 6 luni a fost de 5,26% în lotul 1 faţă de 14,7% în lotul 2 (*P*=0,298) şi de 15,78% în lotul 1 faţă de 17,64% în lotul 2 (P=0,893), după 12 luni (Tabel I).

Tabel II Distribuţia pacienţilor în funcţie de numărul scaunelor / 24 ore

	3 luni postoperator			12 luni postoperator		
Număr scaune / 24 h	*3*	*4*	*≥5*	*2*	*3*	*≥4*
Lot 1: *n* (%)	4 (21,05%)	9 (47,36%)	6 (31,57%)	2 (10,52%)	11 (57,89%)	6 (31,57%)
Lot 2: n (%)	15 (44,11%)	14 (41,17%)	5 (14,7%)	25 (73,52%)	7 (20,58%)	2 (5,88%)
P (Pearson $\chi 2$)	0,166			**0,0001**		

Tabel III Distribuţia pacienţilor în funcţie de timpul cu care poate fi întârziat actul defecatiei

	3 luni postoperator			12 luni postoperator		
Timp (minute)	*15'*	*30'*	*45'*	*15'*	*30'*	*45'*
Lot 1: *n* (%)	3 (15,78%)	15 (78,94%)	1 (5,26%)	2 (10,52%)	11 (57,89%)	6 (31,57%)
Lot 2: *n* (%)	2 (5,88%)	24 (70,58%)	8 (23,52%)	0	12 (35,29%)	22 (64,7%)
P (Pearson χ^2)	0,151			**0,023**		

Tabel IV Distribuţia pacienţilor în funcţie de continenţa pentru gaze

	3 luni postoperator			12 luni postoperator		
Continenţă gaze	*Absent*	*Satisfăcător*	*Complet*	*Absent*	*Satisfacator*	*Complet*
Lot 1: *n* (%)	4 (21,1%)	13 (68,4%)	2 (10,5%)	3 (15,78%)	6 (31,57%)	10 (52,63%)
Lot 2: *n* (%)	2 (5,88)	9 (26,47%)	23 (67,64%)	1 (2,94%)	5 (14,7%)	28 (82,35%)
P (Pearson χ^2)	**0,0001**			**0,017**		

Fiecare pacient la externare a primit un tabel în care a notat numărul scaunelor pe 24 ore, întârzierea actului defecaţiei şi continenţa pentru gaze.

Analiza acestor date a arătat că după un an de la operaţie majoritatea pacienţilor din lotul 2 (73,52%) aveau doar 2 scaune pe zi (faţă de 10,52% din pacienţii din lotul 1 (*P*=0,0001) (Tabelul II), că întârzierea defecaţiei a fost mai mare în lotul 2 (*P*=0,023) (Tabelul III), iar 82,35% dintre pacienţii din lotul 2 aveau o competenţă completă pentru gaze (*P*=0,017) (Tabelul IV).

11 pacienţi, (57,89%) din lotul 1 au avut continenţă completă pentru fecale la 12 luni postoperator, faţă de 29 pacienţi (85,29%) din lotul 2 (*P*=0,059).

Dintre complicaţiile postoperatorii trebuie menţionate 2 fistule rectovaginale apărute în lotul 2 (5,88%), pacientele prezentând fibroză preoperatorie post-radioterapie ambele paciente necesitând rerintervenţia chirurgicală şi s-a practicat colostomie iliacă stângă.

De asemenea, au fost notate 3 abcese pelvine rezolvate conservator (antibioterapie): 2 cazuri în lotul 1 – 10,5% şi respectiv, un caz în lotul 2 – 2,94% (*P*=0,252).

Analizând recidiva tumorală locală la 12 luni postoperator am identificat 1 caz,

(5,26%) de recidivă la lotul 1 – recidiva situându-se în țesutul pelvin şi 3 cazuri (8,82%) la lotul 2 – 2 cazuri la nivelul liniei de sutură şi respectiv, un caz la nivelul țesutului pelvin (*P*=0,638).

Mortalitatea globală a fost de 7,57% (*n*=4), fără diferențe statistice între cele două loturi (*P*=0,638). În cazul lotului 1 am constatat o mortalitate de 5,26% (*n*=1) – deces survenit ca urmare a unei complicații cardio – pulmonare; pentru lotul 2 mortalitatea a fost de 8,82% (*n*=3): un deces post tromboembolism pulmonar şi două decese post dehiscențe anastomotice la care a fost necesară reintervenția chirurgicală: recupa şi reanastomoza respectiv, anus iliac.

DISCUȚII

Înaintea utilizării suturilor mecanice pentru evitarea anusului iliac chirurgii au apelat la diverse tehnici chirurgicale: rezecția rectosigmoidiană abdomino-transanală cu intubare abdominoendoanală (abdominoanal pull-through), rezecția abdomino-trans-sfincteriană, excizia trans-sfincteriană, rezecția abdomino-sacrată, rezecția trans-sacrată sau trans-coccigiană, anastomoza trans-anală, anastomoza coloanală cu îndepărtarea mucoasei anale; aceste tehnici sunt rar folosite sau chiar abandonate astăzi datorită preferinței pentru anastomozele mecanice [12-15].

Rezecția rectosigmoidiană abdomino-transanală cu intubare abdominoendoanală (abdominoanal pull-through) este o metodă alternativă pentru restabilirea continuității intestinale după rezecția rectului.

Operația a fost initial descrisă de Maunsell în 1892 şi susținută de Weir în 1901. A fost dezvoltată inițial ca o alternativă a exciziei trans-sacrate a lui Kraske. Există două metode pentru realizarea anastomozei cu intubare: tehnica cu eversiune şi tehnica cu sutură întârziată, [1,16-18].

O parte din aspectele analizate în studiu nu sunt atât de spectaculoase, ele aparțin vieții intime a pacienților dar au un impact major asupra calității vieții.

O complicație legată de tehnica cu stapler este lezarea sfincterului care poate apare prin dilatație şi trecerea instrumentului la acest nivel [8].

Disfuncțiile pe termen lung pot apare şi ca o consecință a dehiscenței anastomozei. Complianța rectală este diminuată 3 luni după opearație, dar revine la normal în aproximativ 12 luni [11,19].

Atât timp cât canalul anal şi musculatura sfincteriană a fost prezervată şi nu există anomalii anatomice, simptomele se rezolvă, de obicei în câteva luni. Majoritatea pacienților sunt capabili să se auto-îngrijească, fiind mai ales atenți la dieta lor care, cu timpul, devine un obicei.

Toți pacienții au fost operați la 4 săptămâni de la ultima ședință de radioterapie.

DA este datorată existenței unor factori generali şi locali. Factorii locali includ**:** prezența infecției la nivelul câmpului operator, creearea de anastomoze în tensiune, aport sangvin redus în capetele de sutură, stenoza situată distal de sutură. Factorii generali sunt: hipoproteinemie, deficit de vitamina D, uremie, tratament cu steroizi, diabet zaharat, anemie. Incidența mult mai mare a DA pentru anastomozele mecanice se datorează adăugării unui obstacol anatomic – sfincterul anal [20,21].

Călcâiul lui Achile al anastomozelor mecanice este reprezentat de stenoza post-anastomotică care are un impact major asupra confortului de viață. La toți pacienții cu SPA au fost efectuate biopsii, examenul histopatologic evidențiind stenoza benignă. În general, se consideră că SPA apare la pacienții care au dezvoltat inițial o DA postoperatorie, însă, în cazul suturilor mecanice, SPA poate apare *de novo*. Anastomoza colo-cutanată se stenozează progresiv, la 3-6 luni postoperator; acest tip de anastomoză permite introducerea dilatatorului Hegar pentru ca la 12 luni să constatăm stenoza acesteia; în comparație cu acestea SPA după sutura mecanică înregistrează o frecvență crescută la 3-6 luni postoperator, pentru ca incidența lor să scadă pe măsură ce ne îndepărtăm de momentul

operator; rezultate similare au fost găsite şi în studiul efectuat de Luna-Perez în 2001 [15,16,19,22].

Tratamentul nechirurgical al SPA se bazează pe stimularea tranzitului intestinal – laxative, clisme, supozitoare. Dilatarea a fost facută manual, iar pentru stricturile înalte, s-a folosit dilatatorul Hegar. Alte procedee de lărgire a SPA deşi citate în literatură, nu au fost necesare: liza transanală, proctoplastii, dilatarea cu sigmoidoscopul sau rezecții [12,13,18].

În general, la 12 luni postoperator, pacienții cu sutură mecanică intră într-un regim normal de viață: 2 scaune / zi, actul defecației poate fi întârziat cu 45 minute, continență completă pentru gaze. Pacienții din lotul 1 rămân însă cu dificultăți majore: 4 scaune / zi, actul defecației poate fi întarziat cu 45 minute la o minoritate de pacienți iar continența completă pentru gaze la doar jumătate.

Recidiva locală în cancerul de rect, este un subiect larg dezbatut; frecvența recidivelor a fost mult diminuată odată cu introducerea conceptului de *excizie totală a mezorectului* şi a radioterapiei preoperatorii. În studiul nostru la 12 luni postoperator am înregistrat 4 cazuri de recidivă locală; 2 cazuri în țesutul pelvin justificate de stadiul avansat al tumorii (tumori abcedate); la celelalte 2 cazuri recidiva tumorală a fost la nivelul liniei de sutură (anastomoza colorectală); în cazul anastomozelor colocutanate nu am înregistrat nici un caz de recidivă la nivelul transei anastomotice. Rezultate asemănătoare au fost înregistrate de studiile efectuate de Nakafusa şi colab. [23] şi Gall şi colab. [24].

Mortalitatea globală de 7,57% înregistrată în prezentul studiu este similară cu cea raportată de alte studii din literaură: Mann B şi colab. [14] – 4,9%, Hall A şi colab. [15] – 9,1%, Okita A şi colab. [19] – 7,3%.

CONCLUZII

Dehiscența anastomotică este mai fecventă în urma utilizării suturilor mecanice, iar tulburările de tranzit intestinal se întâlnesc cu preponderență în urma anastomozelor colo-cutanate. *Călcâiul lui Achile* al anastomozelor mecanice este reprezentat de stenoza postanastomotică. Cu toate acestea, rezecțiile urmate de anastomoze mecanice au rezultatele funcționale tardive superioare rezecşiilor cu cu intubare abdominoendoanală.

CONFLICT DE INTERESE

Autorii nu declară nici un conflict de interese.

NOTĂ

Acest studiu este parțial sprijinit de Programul Sectorial de Dezvoltare al Resurselor Umane, având finanțare europeană şi de Guvernul României prin contractul nr. POSDRU881.5/S/64331.

BIBLIOGRAFIE

1. American Cancer Society. *Overview: Colon and Rectum Cancer*. 2008 http://www.cancer.org/docroot/CRI/content/CRI_2_2_1X_How_Many_People_Get_Colorectal_Cancer.asp
2. Mohler MJ, Coons SJ, Hornbrook MC, et al. The health-related quality of life in long-term colorectal cancer survivors study: objectives, methods and patient sample. *Curr Med Res Opin*. 2008; 24: 2059–2070.
3. Grant M, Ferrell B, Dean G, et al. Revision and psychometric testing of the City of Hope Quality of Life-Ostomy questionnaire. *Qual Life Res*. 2004; 13: 1445–1457.
4. Jinescu G, Murgu C, Voicu C, et al. Tumori colonice perforate – atitudine în urgență. *Chirurgia. 2009; 104 (Supliment 1)*: S 134-135.
5. Krouse RS, Herrinton LJ, Grant M, et al. Health-related quality of life among long-term colorectal cancer survivors with an ostomy: Manifestations by gender. *J Clin Oncol*. 2007; 9: 559-561.
6. Baldwin CM, Grant M, Wendel C, et al. Gender differences in sleep disruption and fatigue among persons with ostomies. *J Clin Sleep Med.* 2009; 5(4): 335-343.
7. Altschuler A, Ramirez M, Grant M, et al. The influence of husbands' or male partners' support on women's psychosocial adjustment to having an ostomy resulting from colorectal cancer. *J Wound Ostomy Continence Nurs.* 2009; 36: 299–305.

8. Lundy JJ, Coons SJ, Wendel C, et al. Exploring household income as a predictor of psychological well-being among long-term colorectal cancer. *Qual Life Res*. 2009; 18: 157–161.
9. Birgisson H, Pahlman L, Gunnarsson U, Glimelius B. Late gastrointestinal disorders after rectal cancer surgery with and without postoperative radiation therapy. *Br J Surg*. 2008; 95: 206–213.
10. Cutler SJ, Ederer EF. Maximum utilization of the life table method in analyzing survival. *J Chronic Dis*. 1958; 8: 699–712.
11. Arumugam PJ, Bevan L, Macdonald L, et al. A prospective audit of stomas-analysis of risk factors and complications and their management. *Colorectal Dis*. 2003; 5: 49–52.
12. Recommandation du Ministère de la Santé britannique pour le traitement des cancers colorectaux. Traduis par Yann Parc et Pascal Frileux. *Ann. Chir. 1999*; 53: 181-184.
13. Constantinoiu S, Mocanu AR, Predescu D, Predescu V. Interventii seriate în chirurgia colonului stâng ocluziv - evoluție imediata. *Chirurgia*. 1999; 94: 459-467.
14. Mann B, Kleinschmidt S, Stremmel W. Prospective study of hand sutured anastomosis after colorectal resection. *Brit. J. Surg*. 1996; 83: 29-31.
15. Hall AW, Moosa AR, Block GE. Controversies in the treatment of colorectal cancer. *Surg. Clin. North. Am*., 1976; 56: 189-197.
16. Chapuis PH, Dent OF, Bokey EL, Newland RC, Sinclair G. Prise en charge du cancer colorectal dans un hôpital australien. Une expérience de 24 ans. *Ann. Chir*. 1999; 53: 9-18.
17. Coros MF, Copotoiu C, Baghiu M, Bud V. Cancerul colic în experiența Clinicii Chirurgicale nr. 1 Tg. Mureş. Rezultate tardive postoperatorii. *Chirurgia (Buc.)*, 1997; 92: 227-235.
18. Le choix des thérapeutiques du cancer du rectum. Paris, décembre 1994. *Lyon chir*. 1995; 91:83-88.
19. Okita A, Kubo Y, Tanada M, Kurita A, Takashima S. Unusual abscesses associated with colon cancer: report of three cases. *Acta Med Okayama*. 2007; 61(2): 107-113.
20. Mogoş D, Vasile I. *Cancerul de colon*, Craiova: Editura Aius; 2000. p. 118-123.
21. Yamada K, Ishizawa T, Niwa K, Chuman Y, Aikou T. Pelvic exenteration and sacral resection for locally advanced primary and recurrent rectal cancer. *Dis Colon Rectum* 2002; 45(8): 1078–1084.
22. Luna-Perez P, Rodriguez-Ramirez S, Vega J, Sandoval E, Labastida S. Morbidity and mortality following abdominaperineal resection for low rectal adenocarcinoma. *Rev Invest Clin*. 2001; 53: 388–395.
23. Nakafusa Y, Tanaka T, Tanaka M, Kitajima Y, Sato S, Miyazaki K. Comparison of multivisceralresection and standard operation for locally advanced colorectal cancer: analysis of prognosticfactors for short-term and long-term outcome. *Dis Colon Rectum* 2004; 47(12): 2055–2063.
24. Gall FP, Tonak J, Altendorf A. Multivisceral resections in colorectal cancer. *Dis Colon Rectum* 1987; 30: 337–341.

Jurnalul de Chirurgie (Iaşi), 2013, Vol. 9, Nr. 1

EVALUAREA RĂSPUNSULUI LA TRATAMENTUL NEOADJUVANT ÎN CANCERUL DE RECT JOS SITUAT, LOCAL AVANSAT. EXPERIENŢA UNEI SINGURE ECHIPE CHIRURGICALE

Maria-Gabriela Aniței ✉, V. Scripcariu

Universitatea de Medicină şi Farmacie „Gr.T. Popa" Iaşi,
Departamentul de chirurgie, Clinica Chirurgie, Institutul Regional de Oncologie Iaşi

EVALUATION OF THE NEOADJUVANT TREATMENT'S TUMOR RESPONSE IN LOCALLY ADVANCED LOW RECTAL CANCER. ONE SURGICAL TEAM EXPERIENCE (Abstract): BACKGROUND: The gold standard in low rectal cancer today is a multimodal approach, tailored for each patient. AIM: The aim of this study was to evaluate the histopathological tumor response after long term neoadjuvant chemoradiation in locally advanced rectal cancer and the possibilities of preserving the anal sphincter. MATERIALS AND METHODS: We retrospectively analyzed 115 cases of advanced low rectal cancer that received preoperative treatment and underwent rectal resection with total mesorectal excision. The pretreatment tumor-node-metastasis stage (cTNM) was as follows: 38 patients were assigned as stage II and 77 patients as stage III. Long-term radiotherapy was delivered at a median dose of 47.24 Gy (± 5.47 Gy) and for 80 patients (69.56%) was associated with chemotherapy. The tumors "downstaging" was defined as any pathologic stage (ypTNM) less than pretreatment imagistic stage (cTNM). Sphincter-sparing surgery after preoperative radiotherapy was performed in safety oncological conditions. RESULTS: Comparison of preoperative and pathologic staging revealed that the depth of invasion was downstaged in 42 patients (36.52%) and lymph nodes status was downstaged in 16 patients of 77 patients (20.77%). Complete regression with absence of residual cancer was reported in 6 patients (5.21%). The sphincter sparing surgery was performed in 38 patients (33.04%).The procedures performed were resections considered low and very low, with total mesorectal excision and ratio hand sewn anastomosis/double stappled anastomosis was 20 to 18. CONCLUSION: The response to neoadjuvant treatment in rectal cancer is an important factor in preserving the anal sphincter in low rectal cancer.

KEY WORDS: RECTAL CANCER; NEOADJUVANT THERAPY; CHEMOTHERAPY; RADIOTHERAPY; TUMOR RESPONSE; TOTAL MESORECTAL EXCISION

SHORT TITLE: Răspunsul tumoral la tratamentul neoadjuvant în cancerul de rect
Neoadjuvant treatment's tumor response in rectal cancer

HOW TO CITE: Aniței MG, Scripcariu V. [Evaluation of the neoadjuvant treatment's tumor response in locally advanced low rectal cancer. One surgical team experience]. *Jurnalul de chirurgie* (Iaşi). 2013; 9(1): 35-41.
DOI: 10.7438/1584-9341-9-1-5.

INTRODUCERE

Standardul actual de tratament în cancerul de rect ampular mijlociu şi inferior, local avansat (stadiul II şi III) este reprezentat de radio(chimio)terapie neo-adjuvantă urmat de tratament chirurgical cu viză de radicalitate oncologică [1].

Adenocarcinoamele rectale sunt tumori moderat radiosensibile.

Radiosensibilitatea este dependentă de doza de radioterapie şi de asocierea chimioterapiei concomitente. Radioterapia preoperatorie este de preferat celei postoperatorii datorită toxicității mai scăzute

Received date: 20.12.2012
Accepted date: 30.12.2012

Adresa de corespondenţă: Dr. Maria-Gabriela Aniței
Universitatea de Medicină şi Framcie „Gr.T. Popa" Iaşi", Şcoala Doctorală,
Str. Universităii, nr.16, 700115, Iaşi, Romania
Tel.: 0040 (0) 232 30 16 28; 0040 (0) 232 30 16 42
E-mail: dr.mgabriela@gmail.com

şi eficacităţii mai crescute asupra controlului local [2]. Cu toate acestea, nu toţi pacienţii au aceeaşi sensibilitate la tratamentul neoadjuvant; unele tumori prezintă un răspuns bun la radioterapie putând fi chiar sterilizate (răspuns complet anatomo-patologic - pCR) în timp ce, pentru aproximativ 30% dintre tumori, răspunsul la tratamentul neoadjuvant este slab sau absent.

Incidenţa răspunsului complet anatomo-patologic al tumorii şi sterilizarea ganglionilor peritumorali variază între 10 şi 30% [3], acest răspuns fiind asociat cu scăderea recidivei locale, îmbunătăţirea supravieţuirii fără recidivă şi creşterea ratei de prezervare a sfincterului anal.

Răspunsul tumorii la tratamentul neoadjuvant este evaluat prin examen anatomo-patologic (ypTNM), „down-stage" tumoral fiind definit ca reducerea stadiului cTNM în urma radioterapiei (cTNM vs pTNM).

Această lucrare îşi propune să evalueze răspunsul la tratamentul neoadjuvant în cancerul de rect jos situat, local avansat precum şi evaluarea posibilităţilor de prezervare a sfincterului anal.

Studiul a obţinut avizul etic favorabil eliberat de Comisia de Etică a Cercetării din cadrul Universităţii de Medicină şi Farmacie „Gr.T. Popa'', Iaşi.

MATERIAL ŞI METODĂ

Selecţia pacienţilor

În perioada 1 ianuarie 2006 – 31 decembrie 2011 au fost operaţi, cu viză de radicalitate oncologică, în Clinica III Chirurgie Spital „Sf. Spiridon" Iaşi, un număr de 319 pacienţi diagnosticaţi cu adenocarcinom rectal (tumoră situată ≤ 15 cm de marginea anală). Dintre aceştia, au fost incluşi în acest studiu 115 pacienţi care au îndeplinit următoarele criterii:

- tumora a fost localizată la maxim 10 cm de la marginea anală (măsurare colonoscopică) sau limita sa inferioară a fost situată la cel puţin 2 cm de sfincterul anal intern (denumite *tumori de rect jos situate*);
- pacienţii au fost supuşi tratamentului neoadjuvant radio(chimio)terapic de lungă durată;
- pacienţii nu au avut istoric personal de iradiere a zonei pelvine.

Au fost excluşi din acest studiu tumorile rectale altele decât adenocarcinom şi pacienţii cu funcţia sfincterului anal precară, tumori care invadau sfincterul anal, tumora cu limita inferioară situată la sub 5 cm de marginea anală sau sub 2 cm de limita superioară a sfincterului anal, pacienţi care nu au fost supusi tratamentului radioterapic neoadjuvant.

Evaluarea preterapeutică a pacienţilor

Toţi cei 115 pacienţii au fost evaluaţi preterapeutic prin tuşeu rectal, ecografie abdominală şi radiografie toracică incidenţă postero-anterioară precum şi rectoscopie rigidă sau colonoscopie flexibilă cu recoltare de biopsii din tumoră. Evaluarea preterapeutică a fost realizată prin examen computer tomografic abdomino-pelvin sau examenul RMN pelvin. Atunci când au existat dificultăţi în stadializarea preterapeutică, au fost efectuate asociat cele 2 investigaţii.

Aprecierea localizării tumorii faţă de marginea anală precum şi localizarea tumorii pe peretele rectal au fost apreciate prin tuseu rectal, rectoscopie rigidă sau ecografie endorectală.

Pentru unii pacienţi, a fost efectuată şi clismă baritată pentru evaluarea întregului cadru colonic precum şi pentru aprecierea tumorii rectale. Datorită dificultăţilor de acces la examenul CT sau RMN, statusul N preterapeutic nu a putut fi apreciat pentru 10 pacienţi (8,7%).

Clasificarea TNM preterapeutică a tumorii precum şi gradul de diferenţiere histopatologică al biopsiilor tumorale sunt prezentate în Tabelul I.

Preoperator, evaluarea imagistică a răspunsului la tratamentul neoadjuvant a fost realizată prin explorare RMN, CT sau/şi ecografie endorectală pentru un număr mic de pacienţi, datorită dificultăţilor de acces la aceste investigaţii, în acea perioadă.

Tratamentul neoadjuvant

Toţi pacienţii au primit tratament neoadjuvant care a constat în radioterapie externă. Pentru 80 de pacienţi (69,56%) s-a asociat şi chimioterapia neoadjuvantă (Tabel I) care a constat în capecitabină administrată oral pentru 63 pacienţi (54,78%), cu o doză de 1650 mg/m^2 pe zi şi alte regimuri bazate pe fluoropirimidine, pentru 17 pacienţi.

Tabel I Caracteristicile demografice, clinice, anatomo-patologice şi de tratament neoadjuvant

Vârsta (ani)	61,66± 9,98 (40-82)
Sex	
M [*n* (%)]	72 (62,60)
F [*n* (%)]	43 (37,40)
Clasificarea preterapeutică (cTNM)	
T_2 [*n* (%)]	19 (16,52)
T_3 [*n* (%)]	67 (58,26)
T_4 [*n* (%)]	29 (25,21)
N_0 [*n* (%)]	28 (24,34)
N_+ [*n* (%)]	77 (66,95)
N_x [*n* (%)]	10 (8,7%)
Localizarea tumorii (cm)*	6,7± 0,9 (5-8)
Tratament neoadjuvant	
Doza radioterapie (Gy)	47,24± 5,47 (30-52,9)
CHT neoadjuvantă [*n* (%)]	80 (69,56)
Capecitabina [*n* (%)]	63 (78,75)
Alte scheme [*n* (%)]	17 (21,25)

* distanţa de la marginea anală

Regiunea de interes supusă iradierii a fost stabilită prin simulare computer tomografică şi a cuprins volumul tumoral, mezorectul de la nivelul promontoriului până la inserţia muschilor ridicători anali pe peretele rectal, iar posterior până în spaţiul presacrat. Au fost incluşi în câmpul de iradiere şi ganglionii pelvini, obturatori, precum ganglionii iliaci externi, atunci când tumora a fost situată pe peretele anterior rectal. Deoarece marginea inferioară a tumorii a fost situată la peste 5 cm de marginea anală, sfincterul anal, spatiul perianal sau ischiorectal nu a fost supus iradieri. S-a evitat, pe cât posibil, includerea intestinului subţire în volumul de iradiere.

Tratamentul chirurgical

Tratamentul chirurgical cu viză de radicalitate oncologică a fost aplicat tuturor pacienţilor (rezecţie R_0), realizându-se excizia completă de mezorect [4,5]. Pentru pacienţii la care condiţiile oncologice şi anatomice au permis şi în funcţie de experienţa chirurgului, a fost efectuat un procedeu chirurgical rezecţional cu păstrarea sfincterului anal, cu anastomoză colo-rectală / colo-anală manuală sau mecanică. Pentru situaţiile în care limita de rezecţie distală nu a fost corespunzătoare sau condiţiile anatomice nu au permis efectuarea unei anastomoze în condiţii de siguranţă oncologică, a fost realizată excizia abdomino-perineală a rectului. O rezecţie de tip Hartmann, cu excizie completă de mezorect a fost efectuată când anastomoza a fost considerată nesigură sau când excizia abdomino-perineală a rectului a fost considerată o soluţie hazardată.

Evaluarea anatomo-patologică a pieselor de rezecţie chirurgicală

Piesele de rezecţie chirurgicală au fost evaluate de către medicul anatomo-patolog, conform ediţiei a 6-a a clasificării American Joint Committee on Cancer – TNM.

A fost evaluat gradul de diferenţiere tumorală precum şi prezenţa invaziei venoase, limfatice şi perineurale (VELIPI).

Calitatea actului chirurgical a fost apreciată prin evaluarea macroscopică a mezorectului conform criteriilor elaborate de Quirke [6], precum şi marginile distale şi circumferenţiale de rezecţie chirurgicală.

Răspunsul la tratamentul neoadjuvant a fost considerat ca fiind:

- total (complete respone - CR), când nu s-au găsit celule tumorale pe piesa operatorie, N0;
- parţial (partial response - PR), când a existat o reducere a stadiului T sau N;
- absenţa răspunsului (noR), când stadiul pTNM este staţionar faţă de cTNM.

REZULTATE

Posibilităţi de prezervare ale sfincterului anal

Evaluarea preoperatorie a tumorii rectale a constat în ecografie abdominală, radiografie toracică şi tuşeu rectal pentru toţi

pacienţii; pentru 58 pacienţi (50,43%) a fost posibilă evaluarea prin examen CT iar pentru 23 pacienţi (20%), examen RMN. 14 pacienţi (12,17%) au fost evaluaţi preoperator prin ecografie endorectală. În momentul intervenţiei chirurgicale, 7 pacienţi (6,08%) au prezentat metastaze hepatice, care nu au fost vizualizate la investigaţiile iniţiale. Evaluarea funcţiei sfincterului anal a fost realizată prin anamneză şi prin tuşeu rectal.

Intervenţia chirurgicală a fost efectuată după un interval de timp ce a variat între 21 şi 164 zile de la terminarea tratamentului neoadjuvant, cu o valoare medie de 50,25 ±12,45 zile.

Intervenţiile chirurgicale de prezervare a sfincterului anal au fost efectuate pentru 38 cazuri (33,04%) şi au constat în rezecţii anterioare joase şi foarte joase de rect cu excizie completă de mezorect şi anastomoză colo-rectală / colo-anală. În 18 cazuri s-a realizat anastomoză mecanică iar în 20 cazuri anastomoza s-a realizat manual, transabdominal. Ileostomia laterală de protecţie, de tip Brooke, s-a practicat în 32 de cazuri şi a fost închisă la 6-8 săptămâni.

O operaţie de tip Hartmann cu excizie completă de mezorect s-a efectuat pentru 13 cazuri (11,30%) iar excizia abdomino-perineală de rect (EAP) pentru 64 cazuri (55,65%). Refacerea continuităţii digestive după operaţia Hartmann s-a efectuat pentru 6 pacienţi, după o perioadă medie de 9 luni, prin anastomoză mecanică.

Evaluarea anatomo-patologică a răspunsului tumorii la tratamentul neoadjuvant

Stadializarea anatomo-patologică a pieselor de rezecţie este prezentată în Fig. 1.

Evaluarea gradului de invazie T pe piesele de rezecţie chirurgicală a evidenţiat PR pentru 42 pacienţi (36,52%) şi noR pentru 67 pacienţi (58,26%).

Răspunsul total la tratamentul neoadjuvant (CR) a fost prezent în 6 cazuri (5,217%), pentru pacienţi care au avut tratament radioterapic asociat cu chimioterapia, iar intervenţia chirurgicală a fost efectuată după 7 săptămâni de la terminarea tratamentului neoadjuvant.

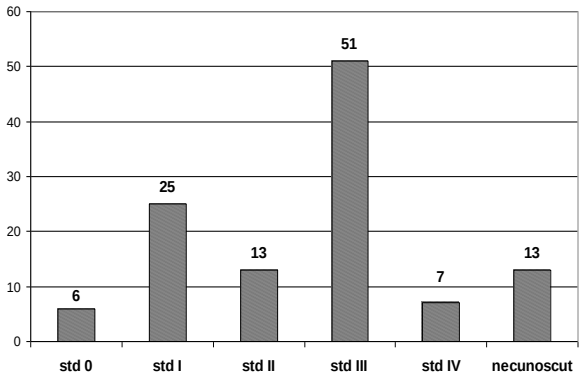

Fig. 1 Stadializarea anatomo-patologică (pTNM)

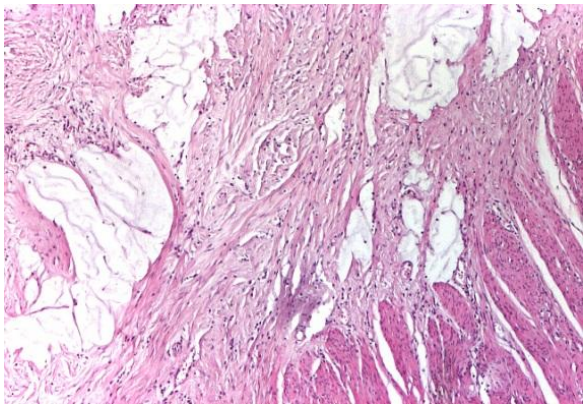

Fig. 2 Răspuns complet anatomo-patologic: absenţa celulelor tumorale, mucus (Hematoxilin-Eozină, obiectiv x 4)

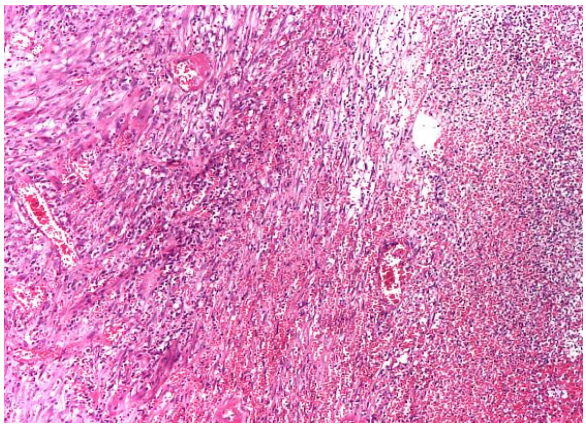

Fig. 3 Răspuns complet anatomo-patologic: absenţa celulelor tumorale, fibroză, inflamaţie cronică (Hematoxilin-Eozină, obiectiv x 4)

În aceste cazuri, examenul macroscopic a evidenţiat retracţia mucoasei sau o zonă ulcero-vegetantă de diferite dimensiuni iar examinarea microscopică a întregii regiuni de cicatrizare a evidenţiat

ţesut de granulaţie, inflamaţie, fibroză şi microcalcificări. (Fig. 2, 3) În aceste cazuri, nu s-a identificat nici un focar de adenocarcinom rezidual.

Regresia statusului ganglionar (cN versus ypN) a fost prezentă pentru 16 pacienţi dintr-un număr de 77 pacienţi (20,77%). Datorită numărului mic de ganglioni găsiţi pe piesa operatorie (0-4 ganglioni), pentru 13 pacienţi (11,30%) nu a putut fi evaluat statusul ypN. Evaluarea T şi N preterapeutică şi postradio(chimio)terapie este prezentată în Tabelul II.

Tabel II Stadiul TN preterapeutic (cTNM) comparativ cu stadiul post-terapeutic (pTNM)

	Preterapeutic *n* (%)	Post RCT *n* (%)
T_0	0	6 (5,21)
T_1	0	3 (2,60)
T_2	19 (16,52)	36 (31,30)
T_3	67 (58,26)	62 (53,91)
T_4	29(25,21)	8 (6,95)
N_0	28 (24,34)	44 (38,26)
N+	77 (66,95)	58 (50,42)
N_x	10 (8,69)	13 (11,30)

Numărul ganglionilor examinaţi a variat între 0 şi 40 de ganglioni, cu o valoare medie de 12,84 ganglioni (+/- 8,97SD). Dintre aceştia, numărul maxim de ganglioni pozitivi examinaţi pe o singură piesă operatorie a fost de 30 ganglioni (30 ganglioni pozitivi din 31 ganglioni examinaţi).

Pentru 45 de pacienţi au fost găsiţi şi examinaţi un număr de peste 12 ganglioni.

Evaluarea histopatologică a tumorii rectale a evidenţiat o pondere de 63% de tumori moderat diferenţiate şi de 15% tumori bine diferenţiate.

Calitatea exciziei mezorectului a fost evaluată de către anatomo-patolog pentru 85 de pacienţi. Dintre aceştia, 67 de cazuri (78,82%) au prezentat excizia mezorectului în planul fasciei iar 18 cazuri au prezentat incizuri pe suprafaţa mezorectului, fiind apreciate ca fiind mici incizuri pentru 10 cazuri (11,76%) şi numeroase incizuri, pentru un număr de 8 cazuri (9,41%).

Limita de rezecţie distală a fost evaluată pentru 42 dintre cazuri (82,35% dintre pacienţii pentru care s-a aplicat procedeu rezecţional cu anastomoză sau operaţia de tip Hartmann); 2 dintre aceştia au prezentat marginea inferioară de rezecţie de 8 mm, 6 cazuri au avut marginea inferioară de rezecţie de 10 mm, iar la 36 cazuri a fost de peste 10 mm. Pentru ceilalţi 9 pacienţi, a fost specificat că marginea circumferenţială de rezecţie este „la distanţă” de frontul de invazie tumorală.

DISCUŢII

Managementul terapeutic al pacienţilor cu cancer de rect jos situat, local avansat a fost realizat prin participarea specialiştilor chirurgi, gastro-enterologi, anatomo-patologi, radiologi specialişti în diagnostic imagistic, oncologi medicali, radioterapeuţi.

Evaluarea preterapeutică a pacienţilor a fost realizată cu ajutorul examenelor moderne de diagnostic şi stadializare - CT şi RMN. În literatură, RMN este considerată explorarea imagistică de preferat în stadializarea preterapeutică în cancerul de rect jos situat, fiind utilă atât pentru evaluarea invaziei tumorale (T) în peretele rectal şi relaţia tumorii cu fascia mezorectului, apreciindu-se astfel marginile circumferenţiale de rezecţie, cât şi a prezenţei unor adenopatii suspecte în mezorect. Unii autori susţin însă că RMN are rol destul de scăzut în evaluarea răspunsului la terapia neoadjuvantă. [7, 8]

În lotul de studiu, examinarea preterapeutică prin RMN a putut fi realizată la un număr redus de pacienţi, reprezentând sub 50 % din totalul pacienţilor analizaţi, iar aprecierea răspunsului la tratamentul neoadjuvant precum şi reevaluarea preoperatorie a tumorii a fost posibilă doar la 20% dintre pacienţi.

Examenul CT pelvin, considerat ca având avantajul evaluării anatomice a regiunii pelvine precum şi a statusului ganglionar, a fost realizat pentru 77,4% dintre pacienţi în momentul diagnosticului şi doar 50,43% dintre pacienţi au fost reevaluaţi preoperator.

Datorită acestor deficienţe de explorare, nu a putut fi evaluat răspunsul la tratamentul neoadjuvant prin explorările imagistice.

Evaluarea regresiei T pe piesele de rezecţie chirurgicală a evidenţiat PR pentru 42 pacienţi (36,52%). Răspunsul complet anatomo-patologic (pCR), prezent în 5,22% dintre pacienţi, este un procent inferior celui din literatură, care variază între 9% şi 36% [9,10]. Acest rezultat ar putea avea următoarele cauze: tipul terapiei neoadjuvante care a variat în anii 2006-2008, fiind dictat de oncologul medical şi radioterapeut; doza totală de radioterapie aplicată în primii 2 ani a fost mai mică, sub 50Gy; asocierea chimioterapiei s-a realizat începând cu anul 2008; intervalul de timp dintre sfârşitul radioterapiei şi tratamentul chirurgical a variat între 21 zile şi 164 zile (un singur caz), acest interval a crescut în 2010 şi 2011, la minim 6 săptămâni.

Evaluarea statusului ganglionar nu a putut fi realizată pentru 13 cazuri, pentru care numărul ganglionilor evaluaţi a fost între 0 şi 4 ganglioni. În prezent, numărul minim de ganglioni recomandaţi a fi examinaţi este variabil [11,12], conform clasificării TNM editia 6 [13] examinarea a minim 12 ganglioni regionali este necesară pentru evaluarea corectă a statusului ganglionar. În urma terapiei neoadjuvante, numărul de ganglioni este de multe ori redus [14]. În consecinţă, numărul de 12 ganglioni poate să nu fie întrunit, în ciuda unei tehnici chirurgicale corecte şi a unei cercetări minuţioase a piesei de rezecţie de către anatomopatolog.

Un număr de 7 pacienţi (6,08%) au prezentat metastaze hepatice în momentul evaluării preoperatorii. Aceste metastaze nu au fost puse în evidenţă cu ocazia evaluării preterapeutice.

În practica curentă, sistemul TNM este folosit în evaluarea răspunsului la tratamentul neoadjuvant. Dar, stadiul T_3 sau T_4 evaluat preterapeutic prin metode imagistice poate fi modificat după tratament radioterapeutic, în sensul că locul unor celule tumorale poate fi luat de fibroza postradică. Acest lucru poate explica diferenţele de prognostic pe termen lung al acestor pacienţi.

În ce priveşte tratamentul chirurgical aplicat este acceptat faptul că tratamentul neoadjuvant poate să crească numărul de intervenţii chirurgicale de prezervare a sfincterului anal [15,16], în detrimentul intervenţiilor chirurgicale de excizie abdomino-perineală de rect [17].

În lotul de pacienţi studiat, prezervarea sfincterului anal a fost realizată pentru 38 cazuri (33,04%), cu raport anastomoză manuală/anastomoză mecanică de 18/20.

Numărul intervenţilor chirurgicale de prezervare a sfincterului anal a fost în funcţie de accesibilitatea la investigaţiile imagistice, de stadializare a tumorii preoperator, accesibilitatea la aparatura modernă necesară realizării anastomozei mecanice joase, creşterea eficacităţii tratamentului neoadjuvant asupra tumorii rectale, prin creşterea dozei totale de radiaţii, asocierea chimioterapiei pentru a sensibiliza celula tumorală la acţiunea radiaţiilor şi prin creşterea intervalului dintre sfârşitul tratamentului neoadjuvant şi tratamentul chirurgical.

CONCLUZII

Tratamentul neoadjuvant trebuie aplicat după o evaluare locală şi un bilanţ de extensie complet al tumorii. Evaluarea preoperatorie a tumorii rectale este importantă în alegerea procedeului chirurgical.

Răspunsul tumorii la tratament neoadjuvant definit prin „down-stage” tumoral este un factor important pentru alegerea tehnicii chirurgicale, precum şi important factor prognostic al pacientului. Sensibilitatea tumorii la tratament neoadjuvant determină coborârea limitei inferioare de rezecţie şi aplicarea unui procedeu rezecţional „sphincter saving” pentru neoplasmul de rect jos situat, local avansat, crescând, astfel calitatea vieţii acestor pacienţi. Evaluarea preterapeutică imagistică atentă este deosebit de importantă în managementul neoplasmului de rect.

CONFLICT DE INTERESE

Autorii nu declară niciun conflict de interese.

NOTĂ

Autorul corespondent este doctorand al Universității de Medicină şi Farmacie „Gr.T. Popa" Iaşi. Lucrarea este rezultatul documentării realizate în stagiul doctoral din cadrul proiectului „Burse doctorale pentru creşterea competitivității în domeniul medical şi farmaceutic" al Universității de Medicină şi Farmacie „Gr.T. Popa" Iaşi, POSDRU/88/1.5/S/58965.

BIBLIOGRAFIE

1. National Comprehensive Cancer Network: NCCN Practice Guidelines in Oncology v.3 http://www.nccn.org/professionals /physician_gls/ PDF/ rectal.pdf
2. Sauer R, Becker H, Hohenberger W, et al. (German Rectal Cancer Study Group). Preoperative versus postoperative chemoradiotherapy for rectal cancer. *N Engl J Med. 2004;* 351(17): 1731-1740.
3. Bosset JF, Collette L, Calais G. Chemotherapy with preoperative radiotherapy in rectal cancer. *N Engl J Med*. 2006; 355(11): 1114-1123.
4. Radu I, Aniței MG, Scripcariu V, Dragomir C. Low anterior resection of the rectum with total mesorectal excision. surgical – technique. *Jurnalul de chirurgie (Iaşi)* 2011; 7(4): 692-697.
5. Lozneanu L. Multimodal treatment of rectal cancer- choosing a therapy protocol, *Jurnalul de chirurgie (Iaşi).* 2011; 7 (4): 511-525.
6. Quirke P, Morris E. Reporting colorectal cancer. *Histopathology*. 2007; 50(1): 103-112.
7. Videhult P, Smedh K, Lundin P, Kraaz W. Magnetic resonance imaging for preoperative staging of rectal cancer în clinical practice: high accuracy în predicting circumferential margin with clinical benefit. *Colorectal Dis*. 2007, 9(5): 412-419.
8. Jhaveri KS, Sadaf A. Role of MRI for staging of rectal cancer. *Expert Rev Anticancer Ther.* 2009; 9(4): 469-481.
9. Francois Y, Nemoz C, Baulieux J, et al. Influence of the interval between preoperative radiation therapy and surgery on downstaging and on the rate of sphincter-sparing surgery for rectal cancer: the Lyon R90-01 randomized trial. *J Clin Oncol.* 1999; 17(8): 2396-2402.
10. Capirci C, Valentini V, Cionini L. Prognostic value of pathologic complete response after neoadjuvant therapy in locally advanced rectal cancer: long term analysis of 566 ypCR patients. *Int J Radiat Oncol Biol Phys.* 2008; 72(1): 99-107.
11. Tepper JE, O'Connell MJ, Niedzwiecki D. Impact of number of nodes retrieved on outcome in patients with rectal cancer. *J Clin Oncol.* 2001; 19(1): 157-163.
12. Moug SJ, Saldanha JD, McGregor JR, Balsitis M, Diament RH. Positive lymph node retrieval ratio optimises patient staging in colorectal cancer. *Br J Cancer.* 2009; 100(10): 1530-1533.
13. Sobin LH, Wittekind CH. UICC (2002) TNM Classification of malignant tumours. 6th ed. New York*: Wiley & Sons*; 2002.
14. Kim YS, Kim JH, Yoon SM. Lymph node ratio as a prognostic factor in patients with stage III rectal cancer treated with total mesorectal excision followed by chemoradiotherapy. *Int J Radiat Oncol Biol Phys.* 2009; 74(3): 796-802.
15. Gerard JP, Chapet O, Nemoz C, Hartweig J, Romestaing P, Coquard R. Improved sphincter preservation in low rectal cancer with high dose preoperative radiotherapy: the Lyon R96-02 randomized trial. *J Clin Oncol*. 2004; 22(12): 2404-2409.
16. Bujko K, Nowacki MP, Nasierowska-Guttmejer A, et al. Sphincter preservation following preoperative radiotherapy for rectal cancer: report of a randomised trial comparing short-term radiotherapy vs. conventionally fractionated radiochemotherapy. *Radiother Oncol. 2004;* 72(1): 15-24.
17. Scripcariu V, Lungu M, Dragomir R, Lefter L, Radu I, Dragomir C. Anterior resection of the rectum for rectal cancer - options, limits, immediate complications. *Chirurgia*. 2004; 99(5): 305-310.

CRITERIUL ADENOPATIEI METASTATICE ÎN CANCERUL DE COLON

V. Păunescu [1] ✉, D. Pop-Began [1], Valentina Pop-Began [1], M. Lisievici [2]

1) Clinica chirurgicală, Spitalul Clinic de Urgență „Bagdasar-Arseni”, Universitatea de Medicină şi Farmacie „Carol Davila” Bucureşti
2) Serviciul de Anatomie Patologică, Spitalul Clinic de Urgență „Bagdasar-Arseni” Bucureşti

METASTATIC LYMPHADENOPATHY IN COLON CANCER (Abstract): INTRODUCTION: The incidence and prevalence of colon cancer is increasing in the last decades, in Romania. The aim of this paper is to evaluate the place of metastatic lymphadenopathy as risk factor for postoperative morbidity and mortality. MATHERIAL AND METHODS: We perfomed a prospective study; 126 patients with colon cancer were included and prospectively reviwed. RESULTS: The men / women ratio was 70 / 56. The mean age was 65.26 years old (range 20-89 years). Most cases were in stage III (*n*=72, 57.14%) and IV (*n*=49, 38.89%) with tumors located more frequently on the left colon (*n*=86, 68.25%) and especially on the sigmoid colon (*n*=64, 50.79%). 33.33% patients (*n*=42) were operated in emergency. Colic wall invasion depth (pT_3=49, 38.9%, pT_4=72, 57.1%) were accompanied by an increase in the number of affected regional lymph nodes (pN_1=29, 23.0%, pN_2=43, 34.1%). Postoperative complications occurred only in patients in stages III (*n*=11, 15.41%) and IV (*n*=15, 30.61%). The 30 days postoperative mortality rate was 19.04% (*n*=24), mostly in stage pT_4 tumors (*n*=18, 25%). Metastatic adenopathy was found as risk factor for postoperative mortality rate: 16.66% (*n*=4) deaths for pN_1, 30.23% (*n*=13) for pN_2 and resoectively 13.07% (*n*=7) mortality rate for pN_0. The five years survival rate was 100% for stage I, 59.64% for stage II, 33.57% for stage III and nul for stage IV. CONCLUSIONS: The presence of metastatic adenopathy is crucial in assessing the informational value of early and late postoperative evolution.

KEY WORDS: COLON CANCER; METASTATIC LYMPHADENOPATHY; MORBIDITY; MORTALITY; SURVIVAL RATE

SHORT TITLE: Adenopatia în cancerul de colon
Adenopathy in colon cancer

HOW TO CITE: Păunescu V, Pop-Began D, Pop-Began V, Lisievici M. [Metastatic lymphadenopathy in colon cancer] *Jurnalul de chirurgie* (Iaşi). 2013; 9(1): 43-52. DOI: 10.7438/1584-9341-9-1-6.

INTRODUCERE

Cancerul de colon este una din localizările cele mai frecvente ale neoplaziilor viscerale. În Romania, cancerul de colon reprezintă a doua cauză de deces prin cancer, după cel pulmonar la barbați şi a treia cauză de deces la femei, după cancerul de sân şi cel uterin.

În 2009 cancerul de colon a fost a doua cauză de deces în S.U.A., unde cele 147.000 cazuri noi de cancer de colon s-au însoțit de aproximativ 50.000 decese. Incidența este diferită pentru cele două sexe, fiind în S.U.A., de 61,2 cazuri la o populație de 100.000 şi de 44,8 la 100.000 pentru femei [1,2].

Incidența cancerului de colon variază în funcție de zona geografică, de aproape 20 de ori, fiind mai frecvent, în țările dezvoltate ale Europei, Americii de Nord, Australiei şi Noii Zeelande, având o incidență mai scăzută în Africa, Asia şi Polinezia.

Exista o serie de diferențe geografice în cadrul aceleiaşi țări, cum ar fi: Marea Britanie, S.U.A., Italia, unde este mai frecvent în nord decât în sud.

Received date: 30.11.2011
Accepted date: 30.08.2012

Adresa de corespondență: Prof. Dr. Virgil Păunescu
Str. Plutonier Petre Ionescu Nr. 12, Bloc 15, Scara A, etaj IV, Apartament 22, sector 3, Cod 032392, Bucureşti
Tel.: 0040 (0) 724 39 58 53
E-mail: validor2004@yahoo.com

În general, incidența creşte odată cu înaintarea în vârstă, mai ales după 40 ani, dezvoltându-se practic cu trecerea fiecărei decade de vârstă. Din păcate, în ultimul timp, nu sunt rare cazurile de cancer de colon la tineri. Se pare că incidența în continuă creştere a cancerului de colon ar putea fi reală ca urmare a acțiunii unor factori epidemiologici care acționează, mai ales în țările cu standard de viață ridicat, sau, poate să fie doar aparența, ca urmare a îmbunătățirii permanente a mijloacelor de diagnostic, ce oferă o depistare mai precoce a bolii. Depistarea precoce se asociază cu scăderea incidenței şi mortalității cancerului de colon [3].

Multiple studii [4-6] au demonstrat relația dintre invazia în profunzimea peretelui colic de către tumoră şi incidența metastazelor în nodulii limfatici regionali şi/sau a organelor la distanță. Prezența sau absența metastazelor în nodulii limfatici regionali, unul din criteriile de clasificare a cancerului colic, justifică studiul adenopatiei metastatice în cancerul de colon.

MATERIAL ŞI METODĂ

Au fost urmăriți prospectiv 126 pacienți cu cancer de colon. Au fost analizați multipli parametri: clinici (sex, vârstă, antecedente, boli asociate, motivele internării), date de laborator, investigații (radiologice, colonoscopice, ecografice), intraoperatori (tipul operației - urgență sau electiv, radicală sau paliativă, localizarea tumorii pe segmentele colonului, aspectele macroscopice ale tumorii, complicațiile intraperitoneale ale neoplasmului), rezultatele examenului histopatologic (tipul histologic, gradingul, modificările histologice ale nodulilor limfatici, a vaselor sanguine şi limfatice), evoluția post-operatorie (complicații, decese, recidive, supraviețuirea la cinci ani).

Pentru clasificarea cancerului de colon s-au folosit criteriile agreate internațional [7,8]. Pentru codificarea cancerului de colon, Organizația Mondială a Sănătății (World Health Organization – WHO) în Clasificarea Internațională a Bolilor Oncologice a propus indicativul I.C.D-O C18. Pentru extensia anatomică a bolii, Uniunea Internațională Contra Cancerului (International Union Against Cancer - U.I.C.C.) foloseşte trei criterii: „T” (tumor) pentru extensia tumorii primare în peretele colic; „N” (nodes) pentru absența sau prezenta extensiei metastazelor în nodulii limfatici şi „M” (metastasis) pentru absența sau prezența metastazelor la distanță.

Supraviețuirea la cinci ani a fost calculată folosind indicii bruți şi indicii corectați. Indicii corectați au luat în considerare şi mortalitatea generală pe grupe de vârstă şi valorile procentuale au fost corectate cu cate un procent pentru fiecare an de evoluție postoperatorie.

Pentru estimarea corectă a relațiilor dintre parametrii analizați, aceştia au fost ordonați după importanța dată de valorile absolute ale coeficienților şi s-a efectuat cu softul Epi Info folosind regresia logistică multiplă.

REZULTATE

Din cei 126 pacienți cu cancer de colon, 55,55% (*n*=70) au fost de sex masculin. Din punct de vedere al distribuției pe grupe de vârstă se remarcă predominanța decadelor a 7-a şi a 8-a, fiecare cu câte 41de cazuri (32,53%). Media vârstei întregului lot este de 65,26 ani (limite: 20-89 ani), mai mare pentru femei (media vârstei 65,98 ani; limite: 20-88 ani).

Dintre antecedentele semnificative întâlnite în acest studiu, menționăm: colecistectomia (*n*=16; 12,69%), apendicectomia (*n*=14; 11,11%), polipoza colică (*n*=4; 3,17%), alte afecțiuni neoplazice (*n*=3; 2,38%) şi rezecția gastrică (*n*=3; 2,38%). Dintre bolile asociate, cele mai frecvente, au fost afecțiunile cardiovasculare (*n*=59; 46,82%) mai ales la pacienții vârstnici. Simptomele cele mai des întâlnite la pacienții operați au fost reprezentate de tulburările tranzitului intestinal (*n*=91; 72,22%), urmate de durerea abdominală difuză (*n*=88; 69,84%) şi de modificările digestive nespecifice (*n*=62; 49,20%). Diagnosticul imagistic s-a bazat în

special pe colonoscopie (*n*=62; 49,21%) şi irigografie (*n*=27; 21,42%), iar în cazurile de urgență, radiografia simplă a abdomenului (*n*=32; 74,41%) şi ecografia (*n*=27; 21,42%) au adus date importante.

Analizele de laborator au evidențiat următoarele: anemie (*n*=83; 65,87%), tulburări hidroelectrolitice (*n*=63; 50%), leucocitoză (*n*=38; 30,15%). Pacienții operați electiv au avut în special anemie (*n*=62; 74,69%), iar cei operați în urgență au prezentat, mai frecvent, tulburări hidroelectrolitice (*n*=25; 58,13%).

Intervențiile în urgență au fost efectuate pentru ocluzie intestinală (*n*=37; 88,10%), procese septice intraperitoneale (*n*=4; 9,52%) şi hemoragie digestivă gravă (*n*=1; 2,38%).

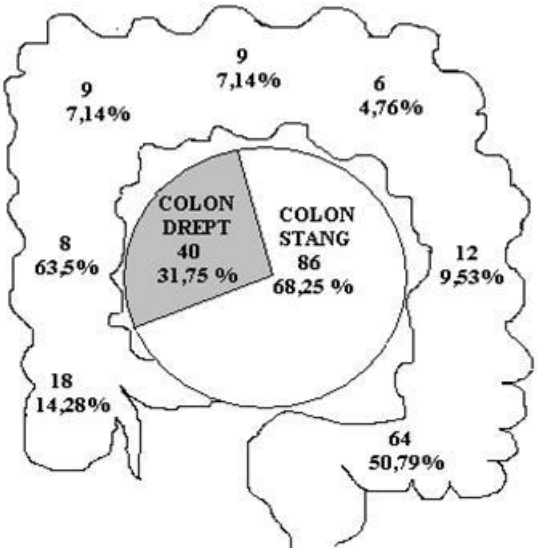

Fig. 1 Repartiția tumorilor pe segmentele colice

La intervenția chirurgicală, tumora a fost localizată în cele mai multe cazuri pe colonul stâng (*n*=86; 68,25%) şi, mai ales, pe sigmoid (*n*=64; 50,79%). Pe colonul drept (*n*=40; 31,74%) a fost localizată mai frecvent pe cec (*n*=18; 14,28%) (Fig. 1). La examenul histologic al pieselor s-a remarcat predominanța adenocarcinoamelor tubulare (*n*=96; 76,19%), urmat de adenocarcinomul mucinos (*n*=15; 11,90%) şi de cel papilifer (*n*=10; 7,93%). Gradingul tumorii a fost, cel mai frecvent, moderat diferențiat (G_2) (*n*=55; 43,61%) şi, mai rar, cel nediferențiat (G_3) (*n*=21; 16,66%). Stadializarea s-a efectuat după criteriile clinice TNM şi cele patologice, pTNM.

Tumora a invadat doar submucoasa (pT_1) doar într-un singur caz (1,58%). În celelalte cazuri, s-a soldat cu modificări ale peretelui colic, identificate prin palpare, produse de invazia muscularei proprii (pT_2) (*n*=4; 3,21%) sau a depăşit seroasa sau a invadat țesutul pericolic neperitonizat (pT_3) (*n*=49; 38,91%) sau, în cele mai multe cazuri, a invadat direct alte organe sau structuri, sau a fost perforată (pT_4) (*n*=72; 57,1%).

Criteriul „N” se referă la adenopatia regională metastatică şi necesită examenul histologic a cel puțin 12 noduli limfatici. Invazia a fost prezentă până în trei noduli limfatici regionali (pN_1) la 23,01% din cazuri (*n*=29); 34,15% din cazuri (*n*=43), au prezentat peste trei limfonoduli invadați neoplazic (pN_2). Ca parametri histologici adiționali în invazia limfatică s-au identificat reacția sinusală sub forma histiocitozei (*n*=5; 9,37%) şi a hiperplaziei foliculare (*n*=3; 2,38%), dar şi invazia venoasă (*n*=4; 3,17%). Metastaze în nodulii limfatici aflați la distanță au fost identificate la 6,34% din cazuri (*n*=8).

Criteriul „M” se referă la existența metastazelor la distanță (pM_1) (*n*=49; 38,9%).

Cele trei criterii TNM au permis stadializarea. Invazia tumorii în peretele colic (pT_1), în absența metastazelor s-a întâlnit într-un singur caz – stadiul I (0,79%). Invazia tumorii în țesutul pericolic neperitonizat (pT_3) sau a invaziei directe a altor organe (pT_4), fără invazie a limfonodulilor sau metastaze, a caracterizat stadiul II (*n*=4; 3,17%).

Prezența metastazelor în nodulii limfatici regionali (pN_1 - pN_2) – stadiul III, a fost notată la 72 cazuri (57,14%).

Metastazele la distanță (stadiul IV) au fost raportate la 49 de cazuri (38,89%).

În evoluția postoperatorie a celor 126 pacienți, 26 (20,63%) dintre ei au prezentat complicații. Acestea au fost mai frecvente în stadiul IV (*n*=15; 30,6%) şi la vârstnicii din decada a 7-a (*n*=10; 11,11%).

Complicaţiile postoperatorii au survenit după intervenţiile efectuate în urgenţă (*n*=14; 32,55%) sau electiv (*n*=12; 14,45%). Complicaţiile au fost mai frecvente la pacienţii cu boli asociate, în special cele cardiovasculare. Cea mai frecventă complicaţie postoperatorie a fost reprezentată de fistula anastomotică prezentă după operaţiile radicale efectuate în urgenţă (*n*=3; 7,14%) sau electiv (*n*=4; 4,76%). Celelalte complicaţii septice intraperitoneale (*n*=4; 3,17%) şi parietale (*n*=5; 3,96%) confirmă caracterul septic al chirurgiei cancerului de colon.

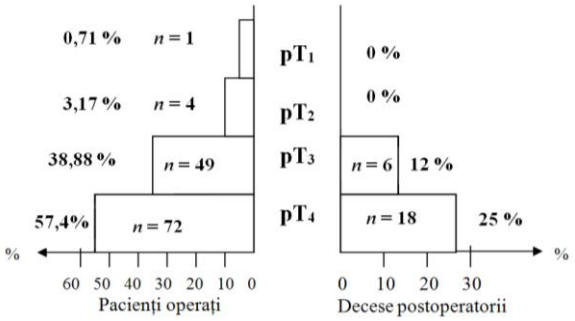

Fig. 2 Repartiţia deceselor postoperatorii în funcţie de stadiul tumorii

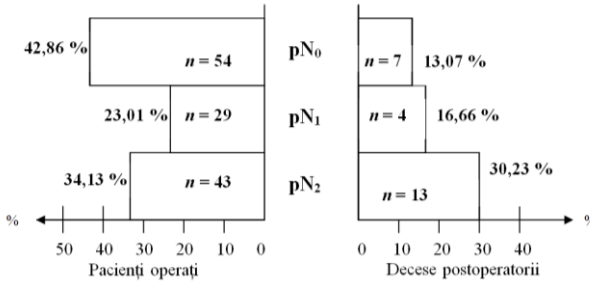

Fig. 3 Repartiţia deceselor postoperatorii în funcţie de prezenţa invaziei limfonodulilor

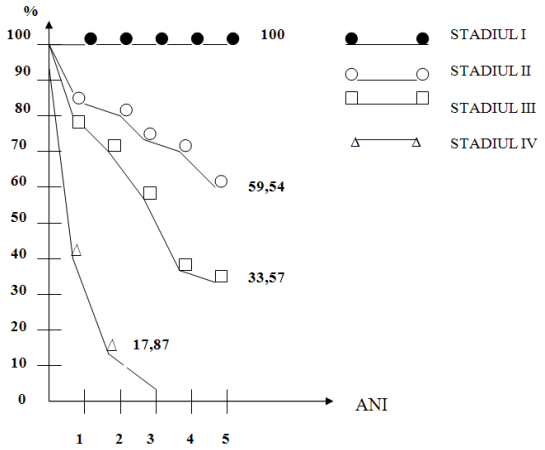

Fig. 4 Supravieţuirea la 5 ani

După intervenţiile în urgenţă pentru neoplasm de colon complicat s-au înregistrat insuficienţă renală acută (*n*=4; 9,52%) şi insuficienţă cardiacă acută (*n*=2; 4,76%).

Mortalitatea în primele 30 de zile postoperator a fost de 19,04% (*n*=24). Factorii de risc pentru deces au fost: vârsta peste 70 de ani (*n*=19; 79,6%), sexul masculin (*n*=15; 62,5%), tumorile situate pe colonul stâng (*n*=15; 62,5%), tumorile în stadiul pT_4 (*n*=18; 75%) şi metastazele la distanţă (pM_1) (*n*=17; 70,83%) (Fig. 2).

Decesele au fost influenţate de prezenţa adenopatiei metastatice: 16,66% (*n*=4) pentru pN_1 la 30,23% (*n*=13) pentru pN_2, faţă de 13,07% (*n*=7) pentru pN_0 (Fig. 3).

Supravieţuirea corectată la cinci ani, de 100% pentru stadiul I, a scăzut la 59,54% în stadiul II. În stadiul III, supravieţuirea depinde de numărul nodulilor limfatici cu metastaze şi scade la 33,57%. În stadiul IV, indiferent de criteriul T sau N, nu s-a înregistrat supravieţuire peste 3 ani postoperator; un factor agravant l-a constituit carcinomatoza peritoneală, prezentă la 11 dintre cei 49 de pacienţi (22,41%) aflaţi în stadiul IV. (Fig. 4).

DISCUŢII

Majoritatea tumorilor maligne ale colonului, aproximativ 95% sunt adenocarcinoame, aşa cum reiese şi din prezentul studiu. Conceptul chirurgiei oncologice curative în cancerul de colon include rezecţia în bloc a tumorii primare, cât şi a teritoriului de drenaj vascular şi limfatic al tumorii [9-11]. Prezenţa sau absenţa metastazelor în nodulii limfatici regionali, unul din criteriile de clasificare a adenocarcinoamelor colonului de către U.I.C.C. [7] are importanţă atât în tratamentul, cât şi în prognosticul cancerului de colon [12,13]. Relaţia dintre extensia locală a tumorii şi incidenţa metastazelor în nodulii limfatici a fost demonstrată de către Cuthert Dukes, încă din 1939 [14]. Clasificarea stadiului patologic, care a fost propusă iniţial de Dukes pentru cancerul de rect şi, apoi, extinsă la cancerul de colon, a

fost modificată în repetate rânduri din cauza confuziilor pe care le-a generat [14]. Această clasificare nu ia în considerare metastazele la distanță, nu se referă la formele incipiente ale cancerului localizat la submucoasă şi nu face referiri la numărul nodulilor limfatici invadați.

Pentru aprecierea extensiei anatomice a cancerului colic, U.I.C.C. foloseşte clasificarea stadială clinică TNM şi clasificarea patologică pTNM. Pentru nodulii limfatici regionali se folosesc următoarele simboluri [7]: Nx / pNx – nodulii limfatici regionali nu pot fi apreciați; N_0 / pN_0 – nu sunt metastaze în nodulii limfatici regionali pericolici; N_1 / pN_1 – metastaze prezente în 1-3 noduli limfatici regionali pericolici; N_2 / pN_2 – metastaze prezente în 4 sau mai mulți noduli limfatici regionali pericolici.

Pentru aprecierea metastazelor în nodulii limfatici regionali, examenul histologic trebuie să includă analiza a peste 12 noduli limfatici. Intraoperator, frecvent se identifică noduli limfatici măriți de volum, şi care, reflectă reacția organismului gazdă. În aceste adenopatii poate fi întâlnită hiperplazia foliculară sau hiperplazia corticală, sau ambele.

Incidența metastazelor în nodulii limfatici este legată de profunzimea invaziei peretelui colic de către tumoră. Riscul invaziei limfatice şi al metastazelor în nodulii limfatici apare doar când tumora invadează muscularis mucosae. Studiile de microscopie optică şi electronică au confirmat existența limfaticelor la nivelul muscularis mucosae, care este o bandă de țesut muscular neted ce se află la joncțiunea dintre mucoasă şi submucoasă. Datele referitoare la limfaticele intramurale explică invazia tumorală [15-18]. Vasele limfatice formează plexuri, ce comunică între ele: plexul submucos, plexurile limfatice în musculatura proprie, în musculatura circulară şi în musculatura longitudinală, şi, plexul limfatic submucos. Fluxul limfatic în peretele colic este, în principal, radial şi circumferențial, şi mai puțin, longitudinal. Tumorile cu localizare mezenterică pe colon invadează mai uşor vasele sanguine şi limfatice, ceea ce explică prognosticul mai grav, comparativ cu tumorile localizate antimezenteric [19]. Regiunea mezenterică a muscularei mucosae este mult mai bogată într-o rețea de vase, decât porțiunea antimezenterică. Fluxul limfatic subseros este colectat de către vase limfatice ce ajung la joncțiunea cu mezenterul; confluența acestora formează agregate limfatice, care se găsesc la baza apendicilor epiploici sau la nivelul teniilor anterioară şi posterioară. Căile limfatice extramurale merg de-a lungul vaselor în sens centripet până la rădăcina mezenterului. Drenajul limfatic al colonului se suprapune drenajului vascular. Pentru colon, nodulii limfatici regionali sunt nodulii pericolici localizați de-a lungul arterelor ileo-colică, colică dreaptă, colică medie, colică stângă, mezenterică inferioară, sigmoidiană şi rectală superioară.

Direcția fluxului limfatic extramural şi a metastazelor este de-a lungul limfaticelor asociate pediculilor vasculari apropiați în funcție de localizarea tumorii. Fluxul limfatic al colonului este din aproape în aproape. În unele cazuri, invazia nodulilor limfatici se face prin sărirea primelor stații, „jump metastases”. Rețeaua limfatică dintre stațiile de noduli limfatici regionali poate fi scurtcircuitată de alte vase limfatice sau există vase limfatice, care drenează spre alte grupuri de noduli limfatici. Existența căilor suplimentare de drenaj în cancerul de colon explică posibilitatea metastazării mult mai rapide a unor tumori. Vasele limfatice care pleacă din nodulii ileocolici, în afara drenării în nodulii limfatici mezenterici superiori, sunt vase limfatice care trec anterior de pancreas şi ajung la nodulii pilorici şi subpilorici sau prezintă anastomoze limfovenoase. Limfaticele flexurii colice drepte drenează în nodulii limfatici mezenterici superiori, dar şi în nodulii limfatici gastroepiploici şi explică posibilitatea metastazării rapide a tumorilor localizate la nivelul flexurii colice drepte. În cazul blocării metastatice a nodulilor colici medii, apar metastaze retrograde, ce ajung în nodulii limfatici cecali şi cei gastroepiploici,

produse pe calea arcadei marginale şi prin conexiuni cu alte grupe de noduli limfatici. Limfaticele flexurii splenice drenează spre nodulii limfatici mezenterici superiori, spre nodulii limfatici mezenterici inferiori, dar şi spre nodulii hilului splenic şi spre nodulii limfatici din ligamentul gastrocolic.

Însămânțarea limfatică include metastaze în nodulii limfatici regionali, nodulii limfatici de la distanță canalul toracic, sistemul cav şi diseminarea metastatică viscerală. Procesul de metastazare la distanță este un proces prin invazie „pas cu pas" de către tumoră pe calea venei porte şi apoi diseminarea la distanță pe cale vasculară sau prin diseminare simultană la distanță pe calea vaselor sanguine şi limfatice. Acestora li se adaugă însămânțarea locală, care poate fi: continuă, cu penetrarea seroasei şi metastaze peritoneale şi discontinuă cu însămânțarea secundară manevrelor chirurgicale cu recurența loco-regională a tumorii sau însămânțarea intraluminală.

Cunoaşterea căilor de diseminare în cancerul de colon este importantă în alegerea procedeelor chirurgicale [9,10]. Localizarea tumorii primare impune rezecția suficientă de intestin şi mezenter şi include drenajul limfatic de-a lungul pediculilor vasculari, dar şi drenajul limfatic secundar. Limfadenectomia necesită cunoaşterea anatomiei normale a limfaticelor şi a căilor de metastazare [16]. Limfadenectomia sistematică pentru cancer are ca scop prevenirea potențialului metastatic în nodulii limfatici din teritoriul de drenaj al tumorii primare şi îmbunătățirea prognosticului [20]. Efectuarea limfadenectomiei sistematice şi rezecția extinsă este condiția esențială pentru stadializarea patologică a tumorii şi a instituirii tratamentului adjuvant. Absența metastazelor în nodulii limfatici este de prognostic bun [21].

Aprecierea intraoperatorie a nodulilor limfatici cu metastaze este dificilă, mai ales la persoanele cu obezitate şi, de obicei, este posibilă când nodulii limfatici au diametrul mai mare de 5 mm. În nodulii limfatici cu diametrul mai mic de 5 mm s-au găsit metastaze, ce au reprezentat 17% [14]. Identificarea nodulului santinelă, bine documentată în melanom şi în cancerul de sân, are rezultate controversate în cancerul de colon datorită concordanței scăzute între metastazele din nodulii limfatici şi nodulul santinelă [5,22]. Diferite metode folosite pentru identificarea nodulului santinelă sunt nesigure, deoarece au o sensibilitate redusă şi o rată înaltă a valorii predictive negative, ceea ce reduce acuratețea stadializării cancerului de colon.

Invazia metastatică a stațiilor nodulilor limfatici depinde de profunzimea invaziei tumorale a peretelui colic [20]. În clasificarea U.I.C.C. - T.N.M. invazia tumorala în profunzimea peretelui colic se corelează cu creşterea numărului nodulilor limfatici regionali care prezintă metastaze [7,23]. Pentru tumora pTis, care nu pătrunde în submucoasă nu se găsesc noduli limfatici pozitivi. Metastazele apar când tumora a invadat submucoasa, adică pT_1 [24,25]. Riscul metastazelor în nodulii limfatici regionali creşte în prezența celulelor neoplazice în vasele limfatice sau vasele sanguine [14]. Absența metastazelor în nodulii limfatici regionali (pN_0) este de 84% pentru pT_1 şi de doar 40% pentru pT_4, iar metastazele în mai mult de patru noduli limfatici regionali reprezintă 7% pentru pT_1 şi 45,7% pentru pT_4 [13]. În clasificarea Dukes procentul metastazelor în nodulii limfatici este de 14% când nu a depăşit submucoasa sau musculara proprie şi de 52% când a invadat peretele colic [16,25].

Prezența metastazelor în nodulii limfatici regionali se asociază cu creşterea mortalității postoperatorii, care este de 3,57% în absența adenopatiei (pN_0), față de 41,18% în prezența adenopatiei şi este de 33,33% pentru pN_1 şi de 45,63% pentru pN_2 [13]. Prezența adenopatiei metastatice în stadiul III al cancerului de colon, stadiu în care peste o treime din pacienți sunt operați în urgență, se însoțeşte de o mortalitate postoperatorie mai mare, 38,09% comparativ cu celelalte stadii (17,79%) [26]. Toate stadiile clinice semnalează mortalitatea crescută, aproximativ 20% după intervențiile

chirurgicale efectuate în urgență, față de operațiile elective [11,13,26,27]. Rezultatele postoperatorii sunt mult mai bune după rezecția curativă, care include și limfadenectomia, decât după cea paliativă, aşa cum arată supraviețuirea la 5 ani, care este de 47% după operațiile curative şi de 8% pentru cele paliative [29]. Pentru pacienții neoperați supraviețuirea la 5 ani este sub 5%.

Rata supraviețuirii la 5 ani este mult influențată de prezența sau absența metastazelor în nodulii limfatici, aşa cum arată analizele univariate sau multivariate [29,30]. Scăderea numărului de noduli limfatici fără metastaze examinați după rezecția chirurgicală se asociază cu creşterea supraviețuirii. Creşterea supraviețuirii este corelată cu creşterea numărului (peste 12) nodulilor limfatici extirpați şi examinați şi cu creşterea numărului limfonodulilor negativi [3-6,20-29]. Rata supraviețuirii la 5 ani este de 80-90% în absența metastazelor în nodulii limfatici şi de 40% când acestea sunt prezente. Supraviețuirea la cinci ani este influențată şi de numărul nodulilor limfatici cu metastaze şi reprezintă 69% când este invadat un nodul limfatic şi de 27% când sunt invadați şase sau mai mulți noduli [29,30]. Examenul histologic a 12 noduli limfatici regionali în cancerul colic se asociază cu aprecierea corectă a stadiului şi supraviețuirii [29-33]. Supraviețuirea globală, supraviețuirea neoplazică şi supraviețuirea fără recidive neoplazice creşte semnificativ dacă pacienții au mai mult de 15 noduli extirpați fără metastaze, față de pacienții care au mai puțin de 10 noduli limfatici extirpați [29-33]. Chirurgul trebuie să îndepărteze tot teritoriul de drenaj limfatic al tumorii până la originea vaselor sanguine, ştiind că nodulii limfatici, care drenează celulele neoplazice sunt mici, iar la pacienții cu obezitate sunt greu de identificat. Recurența în nodulii limfatici regionali sau de la distanță poate fi întâlnită şi după mult timp, după 95 până la 114 luni postoperator [12,20,21,32,33]. Absența sau prezența tumorii reziduale „R" este un factor foarte important de prognostic. De stadiul clinic al tumorii şi de radicalitatea chirurgiei depinde supraviețuirea la 5 ani, fiind de 77,6% pentru absența tumorii reziduale (R_0) şi de 45,7% pentru prezenta tumorii reziduale confirmate microscopic (R_1), comparativ cu 3,8% pentru prezența macroscopică a tumorii reziduale (R_2), de 0% pentru leziunile nerezecate [28]. Recidiva este mai frecventă după operațiile incomplete, de 36% față de rezecțiile radicale, de 17% [12,34,36]. Recidiva depinde şi de gradul de penetrare al peretelui colic de către tumoră, variind între 0-1% pentru pT_1, față de 17-44% pentru pT_2 [14]. Existența tumorii reziduale creşte frecvența recidivei locale la nivelul anastomozei [26,37,38]. Recurența loco-regională este mai frecventă dacă a existat adenopatie regională şi este diferită pe stadii clinice: stadiul I - 0%, stadiul II - 2%, stadiul III - 10%. Recurența locală depinde de extensia limfadenectomiei, de marginile rezecției şi de abilitățile chirurgului [38]. În absența invaziei organelor adiacente şi a invaziei a mai mult de patru noduli limfatici (pN_2), recurența locală este rară. Diseminarea peritoneală sau pe cale vasculară creşte în timpul mobilizării tumorii când este extirpată. În clasificarea U.I.C.C. - T.N.M. prezența metastazelor în nodulii limfatici regionali din stadiul clinic III se însoțeşte de supraviețuirea la 5 ani de 50% pentru pN_1 şi de 34% pentru pN_2. Prezența metastazelor în nodulii limfatici regionali din stadiul clinic III se asociază supraviețuirii la cinci ani cu 50% pentru N_1 şi cu 34% pentru N_2 [12-14,20,29-36]. Într-un studiu pe 2400 pacienți, supraviețuirea la cinci ani a fost de 82,3% şi de 70,2% la zece ani, pentru stadiul I, dar a scăzut în stadiul III, pentru aceleaşi perioade la 48,8% şi respectiv 38,7% [27]. Clasificarea TNM în care se ia în considerare numărul nodulilor limfatici regionali cu metastaze, are valoare predictivă mai mare decât clasificarea Dukes [27]. Analizele multivariate arată că metastazele în nodulii limfatici regionali au valoare statistică semnificativă pentru supraviețuire [4,12,20,22,27,31-41]. Detalii ale supraviețuirii în funcție de numărul nodulilor limfatici cu metastaze, aduce

American Joint Committee on Cancer (A.J.C.C.) în ediția a 6-a din 2003, iar în ediția a 7-a [8], supraviețuirea la cinci ani este detaliată pe subdiviziunile fiecărui stadiu clinic. Evaluarea a 119.363 pacienți diagnosticați cu adenocarcinom de colon urmăriți în perioada 1 ianuarie 1991 - 31 decembrie 2000, prin programul Surveillance, Epidemiology and End Results (S.E.E.R.) [40] confirmă că o mai bună estimare a supraviețuirii trebuie să aibă în vedere stratificarea pe stadii clinice a cancerului de colon şi că trebuie luat în calcul stadiul tumorii, dar şi numărul de noduli limfatici regionali cu metastaze. În această clasificare, criteriul $pT_1 – pT_4$ se menține, dar pT_4 se subdivide în: pT_{4a} – tumora penetrează peritoneul visceral şi pT_{4b} – tumora invadează direct ori este aderentă la alte organe sau structuri. Pentru criteriul N se păstrează împărțirea adenopatiei metastatice în pN_1, cu metastaze în 1-3 noduli limfatici regionali şi în pN_2, cu metastaze în 4 sau mai mulți noduli limfatici regionali. Pentru pN_1 se recunosc trei subdiviziuni: pN_{1a} – pentru metastaze într-un singur nodul limfatic regional; pN_{1b} – pentru metastaze în 2-3 noduli limfatici; pN_{1c} – pentru tumorile ce interesează subseroasa, mezenterul sau țesutul pericolic neperitonizat, dar fără metastaze în nodulii limfatici regionali. Pentru pN_2 se descriu două subdiviziuni: pN_{2a} – metastaze în 4-6 noduli limfatici regionali; pN_{2b} – metastaze în 7 sau mai mulți noduli. După ultima revizuire din 25 august 2010 în *Colon Cancer Survival Statistics for the U.S.* supraviețuirea la cinci ani este diferită în cele trei subdiviziuni ale stadiului III: stadiul IIIA (T_1/T_2 N_1/N_{1c} M_0) supraviețuirea este de 83%; pentru stadiul IIIB (T_3/T_{4a} N_1/N_{1c} M_0, T_2/T_3 N_2 M_0, T_1/T_2 N_{2b} M_0) supraviețuirea este de 61%, iar pentru IIIC (T_{4a} N_{2a} M_0, T_3/T_{4a} N_{2b} M_0, T_{4b} N_1/N_2 M_0) supraviețuirea este de 44%, iar în stadiul IV (orice T, orice N, M_1) supraviețuirea scade la 8%.

Studiile viitoare au în vedere determinarea eficienței chimioterapiei de rutină şi în stadiul IIb ($T_{4a}N_0M_0$) pentru creşterea supraviețuirii. Este posibil ca asocierea la intervenția chirurgicală a tratamentului adjuvant intraoperator şi postoperator să prelungească supraviețuirea.

Ultimele decade, au demonstrat avantajele chimioterapiei în tratamentul adjuvant al cancerului de colon [8,41], avantaje, care în viitor se vor adresa noilor medicamente citostatice, imunoterapiei, inhibitorilor angiogenezei şi terapiei genice.

CONCLUZII

Chirurgia radicală a cancerului de colon constă în rezecția în bloc a tumorii primare şi a teritoriului de drenaj vascular şi limfatic. Efectuarea limfadenectomiei este o condiție esențiala pentru stadializarea corectă a tumorii şi influențează supraviețuirea.

Metastazele în nodulii limfatici regionali depind de caracterele histologice ale tumorii primare, de gradul diferențierii celulare a tumorii, de profunzimea invaziei peretelui colic de către tumoră, de histiocitoza şi hiperplazia foliculară.

Prezența metastazelor în nodulii limfatici regionali este asociată atât cu o scădere a duratei de supraviețuire cât şi cu o rată crescută de morbiditate şi mortalitate postoperatorie.

CONFLICT DE INTERESE

Autorii nu declară nici un conflict de interese.

BIBLIOGRAFIE

1. Jemal A, Siesel R, Ward E, Haoy Xu J, Thun MJ. Cancer statistics, 2009, *CA Cancer J Clin*. 2009; 59(3): 225-249.
2. * * * Prévention, dépistage et prise en charge de cancer de colon. Conférence de consensus. Paris, 1998, *Ann Chir*.1998; 52(4): 311-319.
3. Lieberman DA, Weiss DG, Bond JH, Ahnen DJ, Garewal H, Chejfec G. Use of colonoscopy to screen asymptomatic adults for colorectal cancer. Veterans Affairs Cooperative Study Group 380. *N Engl J Med.* 2000; 343(3): 162-168.
4. Genari L, Doci R, Rosseti C. Prognostic factors in colorectal cancer. *Hepato-Gastroenterology*. 2000; 47(32): 310-314.

5. Des Guetz G, Uzzan B, Nicolas P, et al. Is sentinel lymph node mapping in colorectal cancer a future prognostic factor? A meta-analysis. *World J Surg.* 2007; 31(6): 1304-1312.
6. Boyle P, Langman JS. ABC of colorectal cancer. Epidemiology. *BMJ.* 2000; 321(7264): 805-808.
7. Sobin LH, Wittekin DC. *International Union Against Cancer UICC–TNM Classification of malignant tumors.* 6-th edition. New York: Willey–Liss; 2002.
8. Colon and rectum. In: American Joint Committee on Cancer: *AJCC Cancer Staging Manual.* 6th ed. New York, NY: Springer; 2002. p. 113-124.
9. Yada H, Sawai K, Taihguchi H, Hoshima M, Katoh M, Takahashi T. Analysis of vascular anatomy and lymph node metastases warrants radical bowel resection for colon cancer. *World J Surg*. 1997; 21(1): 109-115.
10. Martel P, Malafosse M, Gallot D. Colectomie droite pour cancer: technique de l'abord premier de vaisseeaux, étendue et realization curage ganglionnaire. *Ann Chir*. 1999; 53(6): 527-528.
11. Nogueras J, Agelman DG. Principles of surgical resection. Influence of surgical technique on treatment outcome. *Surg Clin N Am.* 1993; 73(1): 101-106.
12. Pellicier E, Parrilla A, Aguilar J, Andrés B, Ortiz S, Ruiz JM. Multivariant analysis of prognostic factors in colorectal carcinoma: an approach to new prognostic classification. *Br J Surg.* 1993; 80(Suppl.): S23.
13. Păunescu V, Popescu C. Prognostic factors in colon cancer surgery. In Duven E, Tuzliner A, Sayek I, editors, *Proceeding Surgery* 2000; Bologna: Ed. Monduzzi; 2000. p. 287-293.
14. Bosman FT. Postoperative histopatological evaluation: implications for prognosis? In Bleiberg H, Rougier Ph, Wilke H, editors, *Management of colorectal cancer*. United Kingdom: Martin Dunitz; 1998. p.115-123.
15. Fenolio CM, Kaye GI, Lane N. Distribution of human colonic lymphatic in normal, hyperplastic and adenomatous tissue: its relationship to metastasis from small carcinoma in pedunculated adenomas, with two case reports. *Gastroenterol.* 1973; 64(1): 51-56.
16. Weiss L, Gilbert HA, Ballon SC. *Lymphatic system metastasis*. Boston: GK Hall Medical Publishers; 1997. p. 275-307.
17. Lord MC, Walies P, Broughton AC. A morphologic study of the submucosa of the large intestine. *Surg Gynecol Obstet.* 1997; 145(1): 55-60.
18. Park YJ, Kim WH, Paeng SS, Park JG. Histoclinical analysis of early colorectal cancer. *World J Surg.* 2000; 24(9): 1029-1035.
19. Benevento A, Bon L, Dionigi G et al. The mesenteric and antimesenteric location of colorectal cancer: the relationship with lymph nodes metastases. *Surg JR Coll Surg Edinb*. 2004; 2(4): 214-220.
20. Hermanek PS, Sobin LH. Colorectal carcinoma. In: Hermanek P, Gospodarowicz MK, Henson DE, Hutter RVP, Sobin LH. *Prognostic factors in cancer*. International Union Against Cancer. Berlin: Springer; 1995. p. 64-79.
21. Cohen AM, Shank B, Friedman MA. *Colorectal cancer*. In De Vita V.T., Hellman S., Rosenberg S.A. *Cancer: Principles and Practice of Oncology* Lippincott, Philadelphia, 3 rd Ed., 1989. p. 895-964.
22. Chen SL, Iddings DM, Scheri RP, Bilchik AJ. Lymphatic mapping and sentinel node analysis: current concepts and applications. *CA Cancer J Clin*. 2006; 56(5): 293-309.
23. Read TE, Flesman JW, Causha JPF. Sentinel lymph node mapping for adenocarcinoma of the colon does not improve staging accuracy. *Dis Colon Rectum.* 2005; 48(1): 80-85.
24. Choi PW, Yu CS, Jang SJ, Jung SH, Kim HG. Risk factors for lymph node metastasis in submucosal invasive colorectal cancer. *World J Surg*. 2008; 32(9): 2089-2094.
25. Agrez MV, Spagnolo D, Harvey J, House AK, O'Connel D. Prognostic significance of lymphatic permeation in Dukes B colorectal cancer. *Aust NZ J Surg*. 1988; 58(1): 39-42.
26. Păunescu V, Ragalie S. Factors of prediction of immediate postoperative evolution in cancer of the colon. *Rom J Med Int.* 1991; 29(2): 155-165.
27. Staib B, Link KH, Blatz A, Beger HG. Surgery of colorectal cancer: surgical morbidity on five and ten years. Results in 2400 patients monoinstitutional experience. *World J Surg*. 2002; 26(1): 59-66.
28. Coman ML, Allison SI, Kuehne JP. *Handbook of colon and rectal surgery.* Philadelphia: Lippincott Williams and Wilkins; 2002.
29. Kingston RD, Walsh S, Jeacock J. Curative resection: the major determinant of survival associated with colorectal cancer with lymph node metastasis. Analysis of 579 patients. *J R Coll Surg Edinb.* 1991; 36(3): 298-308.
30. Guillem JG, Paty PB, Cohen AM. Surgical treatment of colorectal cancer. *CA Cancer J Clin.* 1997; 47(1): 113-128.
31. Berberoglu U. Prognostic significance of total lymph node number in patients with T1-4 N0 M0 colorectal cancer. *Hepato-Gastroenterology.* 2004; 51(60): 1689-1693.
32. Poeze M, Houbiers JGA, van de Velde CJH, Wobbes T, von Meyenfeld ME. Radical resection of locally advanced colorectal cancer. *Br J Surg*. 1995; 82(10): 1386-1390.

33. Hermanek P, Sobin LH. Carcinoma colorectale. In: *U.I.C.C. Fatori prognostici in oncologi*. Turin: Minerva Medica; 1997. p. 64-79.
34. Hermanek P, Henson DE, Hutter RVP, Sobin LH. *U.I.C.C. - T.N.M. Supplement*; Berlin: Springer; 1999.
35. Veloso V, Gomes D, Lopes C, Silva JC, Morais R. Multifactorial and regression analysis of prognostic factors in cancer of colon, rectum and anal canal. *Br J Surg.* 1972; 79(Suppl.): S29-S30.
36. Delpero JR, Le Treut YR, Granger F et al. Survival after resection of locoregional recurrence of colorectal cancer. *Br J Surg.* 1972; 79(Suppl.) S35.
37. Phitayakorn R, Delaney CP, Reynolds HL et al. International anastomotic leak study group standardized algorithm for management of anastomotic leaks and related abdominal and pelvic abscesses after colorectal surgery. *World J Surg.* 1997; 21(1): 109-115.
38. Ekerlund G. The colorectal surgeon's scientific and economic responsibility. *Dis. Colon Rectum.* 1993; 36(8): 720-730.
39. Swanson RS, Compton CC, Stewart AK, Bland KI. The prognosis T_3 N_0 colon cancer is dependent on the number of lymph node examined. *Ann Surg Oncol.* 2003; 10(1): 65-71.
40. O'Connell JB, Maghard MA, Ko CY. Colon cancer survival rates with the New American Joint Committee on Cancer Sixth Edition Staging. *J Natl Cancer Inst.* 2004; 96(19): 1420-1425.
41. Meyer D. *Colon cancer survival statistics for the U.S.* Retrieved on august 25, 2010. [Available online at http://coloncancer.about.com/od/cancerstatistics/a/US-Survival – CC.html]

Jurnalul de Chirurgie (Iaşi), 2013, Vol. 9, Nr.1

SEDAREA MONITORIZATĂ CA ADJUVANT AL ANESTEZIEI LOCALE ÎN PARATIROIDECTOMIA TOTALĂ

Cristina Corneci[1] ✉, Emanuela Ion[1], B. Stănescu[1], T. Horvat[2]

Universitatea de Medicină şi Farmacie „Carol Davila", Bucureşti, Romania
1) Institutul Clinic de Endocrinologie „C.I. Parhon" Bucureşti
2) Clinica de Chirurgie Toracică, Institutul Oncologic „Prof. Dr. Al. Trestioreanu" Bucureşti

MONITORED SEDATION AS AN ADJUNCT TO LOCAL ANESTHESIA IN TOTAL PARATHYROIDECTOMY (Abstract): AIM: This study aims to establish the effects of sedation monitored associated with local anesthesia in patient with secondary/terțiary hyperparathyroidism and evaluating the efficiency of two combinaton anesthetic,fentanyl-propofol and ketamine-midazolam. METHODS: We performed a retrospectiv study in the „C.I. Parhon" Clinical Institute of Endocrinology during 2000-2009 on 77 patients with secondary / tertiary hyperparathyroidism with age between 20 to 80 years, ASA III / IV, who received monitored sedation for total parathyroidectomy. Patients were divided into two groups: group A with combination fentanyl-propofol (*n*=52) and group B with ketamine-midazolam (*n*=25). Both groups were given as premedication with 0.03 mg/kgc midazolam. After local anesthesia with lidocaine for the patients in group A it was administred boluses of 0.15 mcg/kg fentanyl and 0.5 mg/kg propofol and, for the patients from group B, 0.4 mg/kg ketamine and 0.02mg/kg midazolam. Intraoperatively there were monitored heart rate, breathing rates, blood pressure average and haemoglobin saturation in oxigen. Hemodynamic stability, periods of desaturation, sedation and recovery time of consciousness and the surgeon and patient confort were recorded too. RESULTS: Intraoperatively, for both groups were obtained similar degrees of sedation (3 to 4 on Ramsay scale); several blood pressure changes have noted (9 patients (17.3%) with hypotension in group A vs 2 patients (8%) in group B). Bradycardia was noted in both groups: (9 patients (17.3%) in group A and 4 patients (16%) from group B) most likely due to hypercalcemia. Oxygen saturation decreased to a value of 85% for 3 patients (5.76%) from group A and 2 patients (8%) from group B. None of the patients required orotracheal intubation. In 8 patients (32%) from group B hallucinations were noted as drugs side effects. The recovery time was significantly longer in the group B (12±3 vs 5±1 minutes). There were no significant difference in terms of quality of anesthesia in the two groups appreciated as „very good" by the surgeons and patients. CONCLUSION: Monitored sedation with fentanyl-propofol or ketamine-midazolam potentiates the efect of topical anesthetics and would be considered as a good option for the parathyroid surgery.

KEY WORDS: PARATHYROID GLAND; HYPERPARATHYROIDISM; SEDATION; LOCAL ANESTHESIA; PARATHYROIDECTOMY

SHORT TITLE: Sedarea în paratiroidectomii
Sedation in parathyroidectomy

HOW TO CITE: Corneci C, Ion E, Stănescu B, Horvat T. [Monitored sedation as an adjunct to local anesthesia in total parathyroidectomy]. *Jurnalul de chirurgie* (Iaşi). 2013; 9(1): 53-61. DOI: 10.7438/1584-9341-9-1-7.

INTRODUCERE

Necesitatea asocierii unei sedări de bună calitate, sigure şi cu eliminare rapidă, la anestezia locoregională este bine cunoscută [1]. Tehnica sedării monitorizate asigură confortul şi siguranța pacienților în timpul anesteziei locale, oferă amnezie, sedare şi menține un anumit grad de cooperare al pacientului, în timpul intervenților chirurgicale.

Received date: 29.11.2012
Accepted date: 26.12.2012

Adresa de corespondenţă: Dr. Cristina Corneci,
Institul Clinic de Endocrinologie „C.I. Parhon" Bucureşti,
B-dul Aviatorilor 32-34, sector 1, Bucureşti, România
Tel.: 0040 (0) 21 31 72 860
E-mail: cornecicristina@yahoo.com

Scopul acestui studiu a fost să stabilească eficiența şi siguranța a două combinații anestezice *fentanyl-propofol* şi *ketamină-midazolam* asociate anesteziei locale în intervențiile pentru hiper-paratiroidism secundar şi terțiar.

MATERIAL ŞI METODĂ

Am efectuat un studiu clinic descriptiv, observațional şi retrospectiv pe un număr de 77 pacienți cu risc ASA III / IV (29 / 48 pacienți), internați în secția noastră în perioada 2000-2009, pentru hiper-paratiroidism secundar şi terțiar, în programe de dializă peritoneală sau hemodializă, la care s-a practicat paratiroidectomie totală.

Pacienții au fost împărțiți în două loturi: *lotul A*, 52 pacienți (30 femei şi 22 bărbați) la care s-a administrat *fentanyl-propofol* şi *lotul B*, 25 pacienți (11femei şi 14 bărbați) la care s-a administrat *ketamină-midazolam*.

Au fost incluşi în studiu pacienții la care s-a practicat paratiroidectomia totală sub anestezie locală asocitaă cu sedare monitorizată; aceştia sunt pacienți care prezintă risc de intubație orotraheală (IOT) prelungită postintervenție chirurgicală. Un alt factor care determinat alegerea tehnicii anestezice a fost reprezentat de deformările osoase extinse şi severe care pot apare şi la nivelul articulației temporo-mandibulare, a oaselor maxilare şi la nivelul mandibulei, cu dificultăți în deschiderea cavității bucale care fac imposibilă IOT pacientului.

Pacienții studiați au prezentat o patologie asociată variată:

- boli cardio-vasculare la 100% dintre pacienți: hipertensiunea arterială severă, bloc major de ramură dreaptă, tulburări de ritm ventriculare, fibrilația atrială cu ritm mediu şi rapid, infarct miocardic în antecedente, insuficiența cardiacă NYHA II-IV, cardiopatia ischemică, cardiomiopatia dilatativă, insuficiențe şi stenoze valvulare, hipertensiunea pulmonară, cardio-miopatii segmentare cu FE < 40%, insuficiența venoasă cronică a membrelor inferioare;
- boli pulmonare la 76,6% dintre pacienți: fibroze interstiale, condensări pulmonare, pleurezii, bronho-pneumopatie cronică obstructivă, emfizem pulmonar, astm bronşic;
- afectarea osoasă la 90,9% dintre pacienți: deformări osoase extinse fracturi, exostoze;
- 100% dintre pacienți au prezentat afectarea funcției renale: glomerulonefrită (50-65%), nefropatii vasculare (10-13%), interstițiale (5-6,5%), diabetice (2-2,6%), ereditare (1-1,3%), idiopatice (6-7,8%), rinichi polichistic (3-3,9%);
- boli musculare (miastenia, sindroame miasteniforme).

Toți pacienții au fost anurici şi hipertensivi în tratament cu medicație antihipertensivă, cu o valoare medie a hemoglobinei de 8,7 g/L (limite 7,4-9,3 g/L).

Criteriile de excludere din studiu au fost: pacienții obezi (indice de masă corporală de peste 30 kg/m^2), alergici la ou, soia şi lidocaină, pacienții cu deficite de văz, auz şi analfabeți, cei cu hernie hiatală.

Parametrii biochimici (Tabel I) au fost determinați prin metodele standard de laborator, iar parathormonul seric intact a fost măsurat prin testul Elisa (iPTH valoarea normală :15-65 pg/mL).

Tabel I Valorile medii ale parametrilor biochimici

Parametri biochimici		Hiperparatiroidism secundar
Calcemie	mg/dL	10,21 ± 0,99
VN		8-14,25
PTH	pg/mL	903,19 ± 175,63
VN		86-5100

VN valori normale

Ca metodă de epurare extrarenală 74 dintre pacienți erau în programe de hemodializă (media 8 ani cu limite 1-26 ani) şi 3 pacienți cu dializă peritoneală (media 4 ani cu limite între 3-8 ani).

Toți pacienții au fost premedicați cu 0,03 mg/kg midazolam i.v., pe calea unui abord venos periferic de 18 G, cu 30 minute înainte de începerea procedurii de sedare.

Înainte de infiltrarea anestezicului local s-au mai administrat 0,03-0,04mg/kgc midazolam,cu urmărirea nivelului de sedare al pacientului. Infiltrația locală a fost efectuată de chirurg, cu lidocaină 1% 2mg/kgc şi la 1minut de la încheierea infiltrației locale s-a efectuat incizia tegumentului .

Pacienții din lotul A au primit asociat fentanyl 0,15mcg/kgc la practicarea inciziei tegumentului până la o doză totală de 0,05mg, iar cei din lotul B 0,4 mg/kg ketamină până la o doză totală de 2 mg/kgc.

În momentul decolării planurilor musculare la pacienții din lotul A s-a administrat o doza inițială de propofol de 0,5 mg/kgc apoi bolusuri până la doza totală de 1,6mg/kgc, iar la pacienții lotului B s-a mai administrat 0,02mg/kgc midazolam până la doza totală 0,07mg/kgc. Suplimentarea dozelor de sedative şi analgetice s-a realizat prin bolusuri intermitente, în funcție de momentul operator şi comportamentul hemodinamic.

După incizia chirurgicală, tuturor pacienților li s-a administrat intravenos perfalgan 1g .Pe toată durata intervenției s-a administrat oxigen pe mască facială cu un debit de 4L minut. Cantitatea de lichide administrate intraoperator a fost de 250-500 mL glucoză 5%. Administrarea medicației anestezice s-a oprit după ce ultimul fir de sutură la țesutul subcutanat a fost aplicat.

Monitorizarea pacientului s-a realizat pe toata perioada perioperatorie, de la intrarea în sala de operație şi până la externarea din salonul cu paturi de supraveghere postanestezica - SPA.

Monitorizarea standard a inclus supravegherea clinică cu urmărirea funcțiilor vitale: respiratorie – cursa mişcărilor toracelui, frecvența respiratorie (RR), funcția cardiovasculară – pulsul (AV), tensiunea arterială (TAM) şi mijloace non-invazive de urmărire a acestor funcții: electro-cardiograma (D II), pulsoximetria (SpO_2), cu monitoare Mindray, capnografia (Et CO_2) concentrația inspiratorie a oxigenului (FiO_2).

Gradul sedării a fost apreciat în momentul infiltrării anestezicului local, a inciziei, a tracțiunii chirurgicale, la 5 minute respectiv 10 minute după întreruperea medicației, prin scorul Ramsay astfel: nivel 1 - bolnav anxios şi agitat; nivel 2 - cooperant, orientat, liniştit; nivel 3 - răspunde adecvat la comenzi verbale; nivel 4 - adormit cu răspuns prompt la stimularea luminoasă; nivel 5 - adormit cu răspuns lent la stimularea dureroasă; nivel 6 - adormit, fără răspuns la stimulare.

Hipotensiunea arterială relevantă clinic (o scădere a tensiunii arteriale sub 25% față de valoarea inițială) a fost tratată cu un bolus de 250 mL ser fiziologic intravenos. Dacă pacientul a rămas hipotensiv pe lângă terapia volemică s-a administrat efedrină în doze de 5-10 mg.

Bradicardia a fost considerată semnificativă la o scădere a frecvenței cardiace sub 50 bătăi/minut şi a fost tratată cu atropină intravenos, câte 0,5 mg/doză cu repetarea acesteia şi chiar întreruperea temporară a tracțiunii chirurgicale la manevrele de căutare a glandelor paratiroide dacă bradicardia a persistat.

Perioadele de hipertensiune au fost tratate cu administrarea în perfuzie a nitroglicerinei fiole de 5mg/mL. Aritmiile au fost tratate cu xilină 1% şi betalok fiole de 5mg/mL.

S–a considerat a fi depresia respiratorie o scădere a saturației în oxigen (SpO_2) sub 90% cu oxigen pe mască facială (4 L/min) sau a frecvenței respiratorii sub 10/minut.

Gradul de confort al pacientului, în funcție de eventualele percepții neplăcute a fost apreciat printr-un set de întrebări la 2 ore postoperator care au decelat: efectele auditive neplăcute, percepția unei dureri, localizarea şi caracterul acesteia.

Anestezia a fost apreciată ca fiind bună, când bolnavul a început să simtă durere la sfârşitul operației dar nu a fost necesară suplimentarea de analgezice şi foarte bună când a existat analgezie chirurgicală pe toată durata intervenției.

Postoperator ca analgetic s-a administrat perfalgan şi antiinflamatoare non-steroidiene (ketonal, tador) asociate cu protectoare gastrice (esomeprazol).

Pentru fiecare dintre cele două combinații anestezice s-au analizat: comportamentul hemodinamic şi respirator, profunzimea sedării, mişcările involuntare în cursul procedurii, durata intervenției (de la incizie la inchiderea plăgii), intervalele până la deschiderea ochilor şi reluarea funcțiilor psihocognitive apreciate prin capacitatea pacientului de a deschide ochii la comandă şi de a pronunța corect data naşterii sale.

Calculul statistic: în cazul datelor numerice s-au calculat valoarea medie şi extremele, iar în cazul datelor nonparametrice rezultatele au fost exprimate procentual. Valorile p<0,05 au fost considerate ca având semnificație statistică.

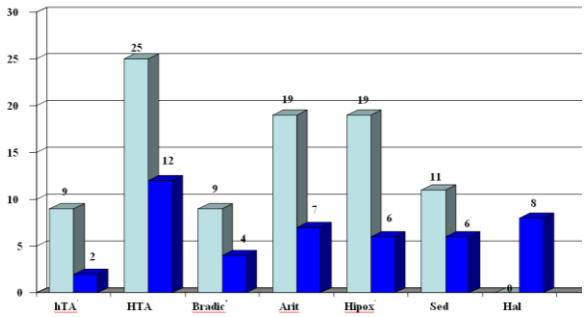

Fig. 1 Complicații intraoperatorii anestezice

Lot A; Lot B

hTA hipotensiune arterială; HTA hipertensiune arterială; Bradic bradicardie; Arit aritmie; Hipox hipoxemie; sed sedare; Hal halucinații;

REZULTATE

În privința parametriilor demografici, vârsta pacienților a fost cuprinsă între 20 şi 80 ani cu o medie de 50 ani, greutatea a variat între 50 şi 95 kg cu o mediană de 71 kg, iar înălțimea între 155 şi 184 cm cu o mediană de 166 cm.

În ceea ce priveşte durata operației la lotul A a fost de 40±18 min şi de 38±20 min la lotul B, iar durata sedării la lotul A a fost 50±16 min şi la lotul B de 55±14 minute.

Cele mai frecvente complicații intraoperatorii anaestezice întâlnite la aceste asocieri medicamentoase au fost hipertensiunea arterială (TA sistolică 200 mmHg cu TA diastolică 120 mmHg) şi hipotensiunea arterială (până la o valoare sistolică de 50 mmHg), perioadele de desaturare şi sedarea la sfârşitul intervenției chirurgicale, fiind comparabilă în ambele loturi studiate (Fig. 1).

Scăderea tensiunii arteriale nu a depăşit cu 25% valoarea preanestezică la 7 (13,46%) pacienți din lotul A, iar redresarea tensională a avut loc prin creşterea cantității de lichid, 250 mL ser fiziologic, dar cu riscul producerii edemului pulmonar acut.

Administrarea de efedrină 10mg s-a impus la 2 (3,84%) dintre pacienții din lotul A. In lotul B, 2 (8%) pacienți au prezentat ipotensiune arterială care nu a necesitat medicație sau administrare de lichid.

Am observat o incidența crescută 48% a hipertensiunii la ambele loturi. Pacienții din ambele loturi au răspuns prompt la administrarea de nitroglicerină 5 mg/mL în perfuzie intravenoasă.

Dintre tulburările de ritm, tendința la bradicardie a fost constatată la ambele grupuri, la 9 pacienți (17,3%) din lotul A şi 4 pacienți (16%) din lotul B. La ambele loturi a fost necesară administrarea atropinei 0,5 mg intravenos cu repetarea dozei până la 2 fiole (2 mg). La 2 dintre pacienții din lotul A (3,86%) şi un pacient din lotul B (4%) s-au administrat 3 fiole (3 mg) atropină şi a fost necesară întreruperea temporară a tracțiunii chirurugicale la manevra de căutare a glandei paratiroide, până la redresarea frecvenței cardiace. La 14 pacienți din lotul A şi 5 pacienți din lotul B bradicardia s-a asociat cu extrasistolele ventriculare pe care pacienții le au prezentat anterior operație.

Modificările hemodinamice au fost dependente de medicația cronică a pacientului (administrarea sau nu a medicației antihipertensive în ziua operației) şi momentul măsurării valorilor tensionale în funcție de timpul operator (incizia tegumentului, tracțiunea chirurgicală, decolarea nervului recurent, închiderea plăgii operatorii).

Atât perioadele de desaturare cât şi cele de sedare au avut o incidență relativ crescută la ambele loturi.

Hipoxemia a avut o incidență mai mare la lotul cu fentanyl 36,53% versus

24% cu ketamină respectiv 19 cazuri de depresie respiratorie în lotul A şi 6 pacienţi în lotul B. Frecvenţa respiratorie la 3 dintre pacienţii lotului A a ajuns la 8 respiraţii/minut.

Saturaţia în oxigen a ajuns la o valoare de 85% la 3 dintre pacienţii lotului A (5,76%) şi 2 dintre cei ai lotului B (8%). Toţi pacienţii au fost asistaţi pe mască timp de circa 5 minute după care respiraţia a devenit eficientă şi saturaţia a revenit la 98-99%. Nici un pacient nu a necesitat intubaţie orotraheală.

Referitor la timpul de instalare al hipnozei acesta a fost mai lung la lotul B, 13 ± 8 minute comparativ cu 11 ± 5 minute la pacienţii din lotul A.

În ceea ce priveşte gradul de sedare majoritatea pacienţilor au atins nivelul 3 şi 4 de sedare: somn, dar cu răspuns imediat la stimularea fizică (uşoară lovire a scalpului) fără diferenţe semnificative între cele două loturi.

Pe perioada intervenţiei la lotul cu A, 41 pacienţi s-au situat pe nivelul 4 de sedare iar 11 pacienţi pe nivelul 5, în timp ce la lotul B 15 pacienţi au realizat nivelul de sedare 4 şi 10 pacienţi nivelul 5. După 10 minute de la întreruperea administrării anestezicelor, 45 de pacienţi din lotul A au atins nivelul 2 de sedare, iar 7 pacienţi-nivelul 3, în timp ce la pacienţii din lotul B, 20 au atins nivelul 3 de sedare şi 5 pacienţi, nivelul 4 (Tabel II).

Tabel I Nivelul de sedare al pacienţilor în timpul anesteziei (ANST) şi la 10 minute după oprirea medicaţiei (10M)

	Nivelul sedării	Lotul A		Lotul B	
		ANST	*10M*	*ANST*	*10M*
Gradul fazei de conştiinţă	*1. nelinişte, agitaţie*	0	0	0	0
	2. orientat, colaborează	0	45 (86,53%)	0	0
	3. răspunde numai la comenzi verbale	0	7 (13,46%)	0	20(80%)
Gradul fazei de somn	*4. reacţie la lovirea uşoară a frunţii*	41 (78,84%)	0	15 (60%)	5 (20%)
	5. reacţie întârziată la acelaşi stimul	11 (21,15%)	0	10(40%)	
	6. nici o reacţie la stimuli	0	0		

Timpul de recuperare al stării de conştienţă, confirmat de deschiderea ochilor şi obţinerea unui răspuns coerent referitor la vârstă, data naşterii, a fost semnificativ mai lung la lotul B cu ketamină-midazolam respectiv 12 ± 3 minute faţă de de 5 ± 1 minute la lotul A cu fentanyl-propofol (Tabel III).

Calitatea anesteziei a fost bună şi foarte bună la ambele loturi, astfel încât 92,3% dintre pacienţii lotului A şi 88% dintre cei ai lotului B au avut analgezie chirurgicală pe toată durata intervenţiei.

Analgezia postoperatorie (considerată perioada de timp între terminarea operatiei şi momentul în care bolnavul începe să acuze dureri) a fost în jur de de 30 minute la ambele loturi, la lotul A de 21±11 minute şi la lotul B de 27±13 minute.

Au apărut însă diferenţe semnificative statistic în ceea ce privesc efectele secundare şi anume halucinaţiile postoperatorii şi mişcări involuntare pe parcursul intervenţiei, au fost prezente la 8 pacienţi($p<0,0001$) din lotul B cu ketamină-midazolam. Greaţa a fost prezentă la 2 (3,86%) pacienţi din lotul A şi 3 (12%) pacienţi din lotul B .

Tabel III Timpul de recuperare al stării de conştienţă (min)

	Lot A	Lot B	*P*
- de la oprirea medicaţiei până la deschiderea ochilor	4 ± 1	11 ± 2	<0,05
- de la oprirea medicaţiei până la răspunsuri la întrebări	5 ± 1	12 ± 3	<0,05

DISCUȚII

Hiperparatiroidismul secundar este o boală frecventă la pacienții dializați.

Sedarea monitorizată asociată cu anestezia locală reprezintă o tehnică anestezică adecvată la pacienții cu hiperparatiroidism secundar sau terțiar care prezintă un risc crescut datorită comorbidităților asociate cardio-vasculare, pulmonare, renale, a dezechilibrelor hidro-electrolitice, a tulburărilor de coagulare, a riscului infecțios, la care se adaugă alterarea cineticii drogurilor şi interacțiunile medicamentoase datorită insuficienței renale cronice.

Bolnavii cu disfuncție severă cardiovasculară şi respiratorie prezintă riscuri crescute în condițiile unei anestezii generale. În studiul nostru 100% dintre pacienți prezentau afectarea funcției cardiace şi 76,62% a funcției pulmonare. Similar, într-o serie de 32 pacienți operați cu anestezie locală descrisă de Cheong YT şi colab. 50% prezentau boli severe restrictive ca urmare a osteodistrofiei renale iar 50% o funcție cardiovasculară săracă. Complicațiile postoperatorii în acest studiu au fost: sindrom corornarian acut (1 pacient), hematom cervical (1 pacient) şi insuficiență cardiacă congestivă (1 pacient) [2].

În studiul nostru 29 de pacienți (37,66%) au fost clasificați în ASA 3, iar 48 (62,33%) în ASA 4. De asemenea, proporția de pacienți între 50-60 ani a fost de 59,74%, iar pacienții între 60-75ani de 36,36%. Într-un studiu recent publicat, pacienții peste 65-79 ani şi mai ales cei peste 80 ani sunt mult mai susceptibili la o spitalizare prelungită comparativ cu cei tineri (42,4%, 46,8% versus 36,0%) şi prezintă o clasificare ASA cu risc mai ridicat (42,4%, 59,8% versus 24,2%) [3].

Rata mortalității la pacienții de peste 80ani a fost mai mare (0,8% comparativ cu sub 0,1%), iar pacienții ≥65 ani au riscuri crescute respiratorii şi complicații legate de prelungirea spitalizării [3]. Spondiloartropatia este o boală care apare frecvent la pacienții hemodializați şi afectează în primul rând coloana vertebrală şi discurile intervertebrale aceşti pacienți prezentând cifoscolioze marcate care fac dificilă poziționarea pe masa de operație .

Pe de altă parte atrofia osoasă, absorția osului alveolar şi pierderea dinților determină dificultate în etanşeizarea unei măşti de anestezie pe fața pacientului. Restricționarea artritică a articulației temporo-mandibulare, a vertebrelor cervicale şi toracale, poate interfera cu laringoscopia şi cu intubația, astfel că la unii pacienți se impune tehnica sedării monitorizate.

Legat de poziționarea dificilă a acestor pacienți pe masa de operație, tetrapareza iatrogenă postoperatorie determinată de extensia prelungită a coloanei vertebrale necesară acestei intervenții nu a apărut la nici unul dintre pacienții noştrii. Mercieri M şi colab. [4] au descris două asemenea cazuri care prezentau perioade lungi de dializă şi la care anomaliile coloanei vertebrale asociate insuficienței renale cronice au crescut vulnerabilitatea acestor pacienți la această complicație.

Datorită acestor dificultăți anestezice, ca alternativă la paratiroidectomia chirurgicală, unii autori japonezi au propus injectarea percutană de etanol în glandele paratiroide hiperplazice sub control ecografic [5].

În funcție de necesitățile fiecărui pacient şi specificul intervenției chirurgicale, anestezia locală şi regională trebuie acompaniate de diferite grade de sedare, anxioliză şi amnezie [6].

Analgezicele opioide pot fi folosite singure ca suplimente în anestezia locală, dar nu produc sedare decât la doze crescute care determină şi depresie respiratorie considerabilă.

Deoarece midazolamul conferă doar sedare şi amnezie, în cazul intervențiilor mai laborioase necesită asocierea unui analgetic opioid cu acțiune scurtă – fentanyl [7]. În cazul midazolamului timpul de trezire este mai lung comparativ cu propofolul, cu sedare postoperatorie adesea

prelungită [8]. Studiile privind sedarea cu propofol - fentanyl şi ketamină - midazolam la pacienții menținuți cu respirație spontană sunt puține şi privesc diverse manopere diagnostice şi/sau chirurgicale. Nu am găsit date în literatură despre aceste asocieri medicamentoase pentru paratiroidectomiile totale din hiperparatiroidismele secundare şi terțiare. Există însă studii despre eficiența şi siguranța acestor asocieri în intervenții diagnostice sau terapeutice în alte specialități.

Un studiu comparativ între fentanyl - propofol şi ketamină - midazolam realizat de Sandip A. Godambe şi colab. [9] a arătat că atât combinația fentanyl - propofol cât şi cea ketamină - midazolam sunt soluții eficiente pentru sedarea la copii în siguranță. Studiul a cuprins 113 pacienți cu vârste de la 3 ani la 18 ani, supuşi unor intervenții ortopedice în departamentul de urgență. Timpii de sedare respectiv de recuperare au fost semnificativ mai lungi la lotul cu ketamină-midazolam (33,4 vs 23,2 min) [9]. Scorurile de sedare în timpul manipularii au fost 0,084 şi 0,278 la ketamină-midazolam şi propofol - fentanyl fără să existe o diferență semnificativă statistic între grupuri în apariția perioadelor de desaturare şi a efectelor secundare tardive [9].

Într-un studiu din China efectuat pe 60 de pacienți s-au administrat două regimuri diferite de sedare cu ketalar şi midazolam, pentru rinoplastii, lifting facial, abdominoplastie, liposucție asociate anesteziei locale. În timpul procedurii de sedare, infuziile de midazolam şi ketamină a fost întrerupte în cazul în care RR (rata respiratorie) sau / şi SpO_2 au scăzut la mai puțin de 8 respirații/min şi repsectiv, sub 90%. Intraoperator, hemodinamica şi valorile RR au fost similare în ambele grupuri şi nu au depăşit 15% din valorile de bază preoperatorii în ambele grupuri. Şase pacienți (4 în grupa A şi 2 în grupa B), au prezentat scăderi tranzitorii ale $SpO_2 < 90\%$ în timpul perioadei de sedare, dar valorile SpO_2 au revenit la normal în 15 secunde, fără oxigen suplimentar sau asistență ventilatorie. Nu a existat nici un episod de RR < 8 respirații/min) [10].

Similar cu aceste studii, în studiul nostru am înregistrat nivele de sedare nesemnificativ diferite între cele două loturi, însă cu diferențe în ce priveşte timpul de recuperare al stării de conştiiență al pacienților. Astfel, timpul de recuperare al stării de conştiență şi obținerea unui răspuns coerent la întrebări a fost semnificativ mai lung la lotul B cu ketamină - midazolam respectiv 12 ± 3 minute față de de 5 ± 1 minute la lotul A cu fentanyl - propofol. Hipoxemia a avut o incidență mai mare la lotul cu fentanyl 36,53% vs 24% în lotul cu ketamină respectiv 19 cazuri de depresie respiratorie în lotul A şi 6 pacienți în lotul B. Saturația în oxigen a ajuns la o valoare de 85% la 3 dintre pacienții lotului A şi 2 dintre cei ai lotului B. Pacienți au fost asistați pe mască timp de circa 5 minute după care respirația a devenit eficientă şi saturația a revenit la 98-99%. Acest lucru sugerează că este necesară urmărirea atentă a funcției respiratorii chiar şi la administrarea unor doze mici de fentanyl, propofol sau midazolam.

Ambele regimuri de sedare din studiul nostru s-au caracterizat prin modificări minime hemodinamice neexistând diferențe semnificative statistic între cele două loturi $P > 0,05$.

Scăderea tensiunii arteriale a fost prezentă la 9 pacienți din lotul A cu fentanyl - propofol şi 2 pacienți din lotul B cu ketamină - midazolam. Dintre tulburările de ritm, tendința la bradicardie a fost constatată la ambele loturi, dar cu o incidență mai mare la lotul A, 9 pacienți, iar la lotul B, 4 pacienți.

Propofolul poate determina pe lângă scăderea tensiunii arteriale şi diminuarea frecvenței cardiace prin efectul său vagolitic, fiind menționate cazuri de bradicardii severe, blocuri atrio-ventriculare complete şi chiar opriri cardiace [11,12].

Deşi nu există studii în literatură despre anestezia şi complicațiile intraoperatorii în intervențiile pentru hiperparatiroidism, incidența bradicardiei la

ambele loturi nu am considerat a fi determinată de efectul depresor cardiac al acestor substanțe cât de prezența hipercalcemiei. Pacienții hipercalcemici sînt adesea somnolenți ceea ce duce la scăderea necesarului anestezic de hipnotice sau sedative.

Hipercalcemia cronică din hiperparatirodism reprezintă un factor de risc în timpul anesteziei care duce la creşterea incidenței aritmiilor ventriculare, bradicardie şi la moarte subită cardiacă [13,14].

Probabil că hipotensiunea cât şi bradicardia apărute la lotul B au fost contracarate de efectul cardiostimulator al ketaminei, ceea ce explică probabil incidența mai scăzută a acestor manfestări la pacienții din acest lot.

Episoadele hipertensive au apărut la pacienții cu vechime mare în dializă, cu rezistență la tratamentul antihipertensiv şi care contrar efectelor cardiodepresoare ale fentanylului şi propofolului au avut o incidență egală la ambele loturi 48%. Acest lucru sugerează că nu efectul cardio-stimulator al ketaminei a dus la creşterea tensiunii arteriale, ci faptul că aceşti pacienți prezintă afectarea severă a funcției cardiovasculare .

Utilizarea de doze mici de ketamină pentru a produce sedare şi analgezie fără depresie respiratorie semnificativă clinic, se pare că ar putea oferi un avantaj unor tehnici care implică utilizarea de analgezice opioide. Midazolamul este adesea combinat cu mici doze de ketamina pentru sedare în timpul anesteziei locale deoarece atenuează răspunsul cardiostimulator dat de ketamină şi previne apariția reacțiilor neplăcute [10]. La administrarea de ketamină pacienții pot devenii confuzi, dezorientați, cu vise neplăcute sau vederea încețoşată [15,16]. În studiul nostru 8 dintre pacienții lotului B (32%) au prezentat halucinații.

Combinația de ketamină - midazolam în doze mici realizează o sedare adecvată şi un grad ridicat de confort pacientului, aşa cum a raportat White şi colab. [16]. În studiul nostru, toți pacienții au avut sedare adecvată, iar calitatea anesteziei a fost considerată foarte bună la 88% dintre pacienții din lotul B şi la 92,3% din lotul A.

LIMITELE STUDIULUI

Natura non-comparativă a acestui studiu nu exclude o concluzie în ceea ce priveşte eficacitatea şi siguranța relativă a uneia dintre substanțe. Dimensiunea eşantionului nostru relativ mic nu a putut stabilii exact incidența efectelor adverse. O altă limită a studiului nostru a fost aceea că administrarea în bolus intermitent intravenous de sedative / analgetice a determinat grade diferite de sedare, care au putut oscila deasupra şi sub nivelul terapeutic dorit şi au împiedecat o titrare exactă a dozelor cu evitarea suprasedării. Pe de altă parte dozele folosite de noi au fost mai mici decât cele recomandate datorită faptului că majoritatea pacienților au fost vârstnici şi asocierea medicamentoasă ar fi putut creşte riscul complicațiilor cardiace şi respiratorii.

CONCLUZII

Deşi studiul prezintă mai multe limite, considerăm că ambele regimuri de sedare *fentanyl - propofol* şi *ketamină - midazolam* asociate anesteziei locale sunt o opțiune adecvată pentru paratiroidectomiile totale la pacienții vârstnici şi cu comorbidități asociate.

Ambele asocieri medicamentoase au reprezentat soluții eficiente care au oferit stabilitate hemodinamică, nu determină depresie respiratorie prelungită şi marcată, iar trezirea este rapidă.

CONFLICT DE INTERESE

Autorii nu declară niciun conflict de interese.

BIBLIOGRAFIE

1. Hohener D, Blumenthal S, Borgeat A. Sedation and regional anaesthesia in the adult patient. *Br J Anaesth*. 2008; 100(1): 8-16.
2. Cheong YT, Taib NA, Normayah K, Hisham AN. Total parathyroidectomy under local anaesthesia for renal hyperparathyroidism. *Asian J Surg*. 2009; 32: 51-54.

3. Thomas DC, Roman SA, Sosa JA. Parathyroidectomy in the elderly: analysis of 7313 patients. *J Surg Res.* 2011; 170: 240-246.
4. Mercieri M, Paolini S, Mercieri A et al. Tetraplegia following parathyroidectomy in two long-term haemodialysis patients *Anaesthesia.* 2009; 64: 1010-1013.
5. Fukagawa M, Kitaoka M, Tominaga Y, Akizawa T, Kurokawa K. Selective percutaneous ethanol injection therapy (PEIT) of the parathyroid in chronic dialysis patients—the Japanese strategy *Nephrol. Dial. Transplant.* 1999; 14(11): 2574-2577.
6. Ionescu D. *Anestezia totală intravenoasă*. Cluj-Napoca: Academic Pres; 2007. p. 220-241.
7. Hasen KV, Samartzis D, Casas LA, Mustoe TA. An outcome study comparing intravenous sedation with midazolam - fentanyl (conscious sedation) versus propofol infusion (deep sedation) for anesthesic surgery. *Plast Reconstr Surg*. 2003; 112(6): 1683-1689.
8. Craig DC, Boyle CA, Fleming GJ, Palmer P. A sedation tehnique for implant and periodontal surgery. *J Clin Periodontal. 2000*; 27(12): 955-959.
9. Godambe S, Elliot V, Matheny D, Pershad J. Comparison of Propofol/Fentanyl versus Ketamine/Midazolam for brief, orthopedic procedural sedation in a pediatric emergency department. *Pediatrics.* 2003; 112(1 Pt 1): 116-123.
10. Deng XM, Xiao WJ, Luo MP, Tang GZ, Xu KL. The Use of Midazolam and Small-Dose Ketamine for Sedation and Analgesia During Local Anesthesia. *Anesth Analg*. 2001; 93(5): 1174-1177.
11. Kimura K, Adachi M, Kubo K. Histamine release during the induction of anesthesia with propofol in allergic patients:a comparison with the induction of anesthesia using midazolam–ketamine. *Inflamm Res.* 1999; 48(11): 582-587.
12. Park GR. Sedation and analgesia-which way is best? *Br J Anaesth*. 2001; 87(2): 183-518.
13. Barash GP, Cullen FB, Stoeltning KR, Cahalan KM, Stock MC. *Clinical Anesthesia.* 6th edition; Philadelphia: Lippincott Williams & Wilkins; 2009.
14. Fleisher AL, *Anesthesia and Uncommon Disease* 6th Edition; Philadelphia: Saunders; 2005.
15. Monk TG, Rater MJ, White PF. Comparison of alfentanil and ketamine infusions in combination with midazolam for outpatient lithotripsy.*Anesthesiology*. 1991; 74: 1023-1028.
16. White PF, Way WL, Trevor AJ. Ketamine: its pharmacology and therapeutic uses. *Anesthesiology*. 1982; 56: 119-136.

MANAGEMENT OF HSIL (CIN II) IN NULLIPAROUS PATIENTS

M. Munteanu[1] ✉, Ştefania Tudorache[1], L. Stoica[2], D. Iliescu[1], Cristina Ştefănescu[3], Smărăndița Cotarcea[3], N. Cernea[1]

1) Clinic of Obstetrics-Gynaecology , Emergency Regional Hospital Craiova, University of Medicine and Pharmacy Craiova, Departament VIII – Mother and Child
2) Clinic of Urology, Emergency Regional Hospital Craiova
3) Clinic of Obstetrics-Gynaecology, "Filantropia" Hospital Craiova

MANAGEMENT OF HSIL (CIN II) IN NULLIPAROUS PATIENTS (Abstract): Cervical carcinogenesis evolves in several stages over a relatively long period of time (7-20 years) and it can be diagnosed by multiple non-invasive screening methods (PAP smear, HPV genotyping, colposcopy) and consecutively treated. It is known that 50% of CIN II cases regress spontaneous and 30% progress to CIN III or cervical cancer. Management of HSIL (CIN II) has a major importance for clinicians because many patients are young and it is important to preserve the obstetrical outcome. Therefore, in this study, 3 types of management for CIN II were proposed in nulliparous patients: 1. conservative management; 2. LOOP / LLETZ; 3. conization. The main goal of the study was to evaluate if, in very carefully selected cases, conservative and minimally invasive management may be a viable therapeutical option, in order to preserve obstetrical outcome of the patients, knowing that conization determine a moderate to severe shortening of the cervix and increases the risk of second trimester abortion or preterm delivery, especially by premature rupture of membranes; conization can determine infertility by cervical stenosis. In our limited study a less aggressive management of cervical lesions provided better obstetrical outcomes both in terms of getting pregnant and in duration of pregnancy. Although current management of CIN II is considered to be similar to CIN III, in carefully selected nulliparous patients (high social status, high education, compliant patients), with satisfactory colposcopy (squamous-cylinder junction visible in colposcopy, lesions at a distance from the cervical os and endocervical cytology without pathological changes) and the CL less than 30-32 mm, we can opt for conservative management (by follow-up) or loop diathermy (single or multiple) or LLETZ, with a rigorous follow-up, thus preserving the obstetrical outcome.

KEY WORDS: CERVICAL INTRAEPITHELIAL NEOPLASIA (CIN); LOW GRADE SQUAMOS INTRAEPITHELIAL LESION (LSIL); HIGH GRADE SQUAMOS INTRAEPITHELIAL LESION (HSIL); LARGE LOOP EXCISION OF THE TRANSFORMATION ZONE (LLETZ/LEEP); COLD KNIFE CONIZATION

SHORT TITLE: Management of HSIL (CIN II)

HOW TO CITE: Munteanu M, Tudorache Ş, Stoica L, Iliescu D, Ştefănescu C, Cotarcea S, Cernea N. Management of the HSIL (CIN II) in nulliparous patients. *Jurnalul de chirurgie* (Iaşi). 2013; 9(1): 63-69. DOI: 10.7438/1584-9341-9-1-8.

INTRODUCTION

Cervical intraepithelial neoplasia II (CIN) lesions have major importance in practice because they have partial characters of low grade squamos intraepithelial neoplasia (LSIL) (the possibility of spontaneous involution in 54% of cases or stagnation in 16% of cases), and partial character of high grade squamos intraepithelial neoplasia (HSIL) (rapid evolution to CIN III or invasive cancer in 30% of cases) [1-3].

Received date: 15.09.2012
Accepted date: 24.12.2012

Correspondence to: Mihai Munteanu, MD
University of Medicine and Pharmacy, Craiova, Regional Emergency Hospital Craiova
1 Mai street, A8/26, Craiova, 200326, jud. Dolj, Romania
Phone: 0040 (0) 741 21 93 63
E-mail: mihaimunteanudoc@yahoo.co.uk

Because many patients diagnosed with cervical lesions are young and the obstetrical outcome is very important to be preserved, it is important to modulate the management, due to the fact that conization increases the risk of second trimester abortion or preterm delivery, especially by premature rupture of membranes, and also can determine infertility by cervical stenosis. [1, 4-7]

Management of CIN II is now considered to be mainly surgical, but in some very carefully selected cases a "less aggressive" management is preferred, in order to preserve the obstetrical outcome in young patients. [1-3, 7-11].

The main goal of the study was to evaluate if, in selected cases, conservative and minimally invasive management can be a viable therapeutic option, knowing that conization can determine a moderate to severe shortening of the cervix.

MATERIAL AND METHOD

A total of 19 nulliparous patients, aged between 28 and 32, diagnosed with CIN II, were enrolled in this study, from January 2008 to October 2011. Diagnostic algorithm consisted in Papanicolaou test smear (PAP), Human Papilloma Virus (HPV) genotyping, colposcopic examination, colposcopic guided biopsy with histopathological exam and transvaginal ultrasound measurement of the cervical length (CL) before and after management.

Management of the cases was based on: lesion localization, endocervical cytology, age, family planning, the presence or absence of ectropion, CL. Based on these criteria there were formulated several therapeutic strategies:

1) Conservative management by follow-up at 6 months (PAP smear, HPV genotyping, colposcopy). This therapeutic strategy was applied to a group of 3 nulliparous patients, Human Papilloma Virus - high risk (HPV-HR) positive, with squamous-cylinder junction visible in colposcopy, lesions at a distance from the cervical os, with negative endocervical cytology and CL less than 27 mm in ultrasound.

2) Minimally invasive surgical management by single or multiple loop diathermy or excision of the transformation zone (LLETZ – large loop excision of the transformation zone). This therapeutic strategy was applied to a group of 9 nulliparous patients, HPV-HR positive, with CL between 27 and 32 mm, with squamous - cylinder junction visible in colposcopy, lesions at a distance from the cervical os and benign endocervical cytology.

3) Conization was applied to a group of 7 nulliparous patients, HPV-HR positive, with confirmed progression of the lesion inside the cervical canal (positive endocervical cytology, not visible squamous-cylinder junction and/or development the lesion(s) in the cervical canal, not fully visible at the colposcopic exam), to a patient with persistent CIN II at 6 months's follow-up from the group with conservative management and to a group of 2 patients with recurrence of CIN at 6 months after loop diathermy. Cold-knife conization patients were selected primarily from patients with ectropion and cervical hypertrophy (over 4 centimeters in two opposed diameters).

Postconization follow-up consisted in PAP smear every 6 months, HPV genotyping at 9 to 12 months, colposcopy and CL at 6 months.

RESULTS

In two cases with conservative management, spontaneous regression of the lesion was diagnosed and in one case it was noted persistence of the lesion. In patients with spontaneous regression of the CIN II, colposcopy revealed that lesion's area regressed to half compared to the initial one and showing CIN I characters; PAP smear was LSIL and HPV genotyping was negative. In the 3rd case the PAP smear was HSIL, colposcopy revealed a persistent CIN II lesion and HPV genotyping revealed persistent HPV-HR infection.

Follow-up of the patients with LLETZ revealed recurrence of the cervical lesion in 3 cases: in 2 cases CIN II (one case with persistent HPV-HR infection and one case infection with another HPV-HR genotype) and in one case CIN I (colposcopy - LSIL, PAP smear - LSIL, HPV positive different from the initial genotypes). Conization was practiced in the first 2 cases, and follow-up by colposcopy, PAP smear and HPV genotyping was practiced in the 3rd case.

In the conization group there was no case with recurrence or positive margins. PAP smears at 6 and 12 months ranged from benign to LSIL. HPV genotyping was negative in 5 cases at 12 months, one patient was infected with other HPV genotype than the initial one and one patient presented persistent HPV infection (with another LSIL lesion diagnosed colposcopically, distanced from the conization scar).

The maximal decrease of the CL in ultrasound measurement 6 months after conization was 13 mm, in one case; in 3 cases the decrease of the CL was 7 to 8 mm, in 3 cases was 5 to 6 mm and in 2 cases the CL decreased less than 5 mm. In 2 cases no changes in the CL were observed.

Cases with benign PAP smear, HPV negative and without colposcopical findings after LLETZ or conization were considered cured but they were included in a high-risk group for recurrence and a rigorous follow-up was proposed: PAP smear every 6 months, colposcopy and HPV genotyping every at 12 months.

We present 3 cases, one case with conservative management, one case with minimally invasive surgical management and one with conization:

- *1st case:* 32 years old nulliparous patient. Initial PAP smear was LSIL, HPV positive for genotypes 16 and 59. Colposcopy revealed LSIL on congenital ectropion (Fig. 1) CL was 24 mm (Fig. 2). Histopathological result of the biopsy was CIN II. Conservative management was decided. Follow-up at 6 months revealed HSIL in PAP smear, HSIL (CIN II) in colposcopy (Fig. 3), HPV persistent positive for 16 and 59 genotypes, histopathological result of the biopsy was persistent CIN II. The patient was proposed for loop diathermy. Histopathological result was CIN II. Postoperative follow-up revealed LSIL in PAP smear at 6 and 12 months, HPV positive for genotypes 16 and 59 at 12 months, LSIL in colposcopy distanced from the conization scar. CL at 6 months was 21 mm. Histopathological result of the biopsy was CIN I.

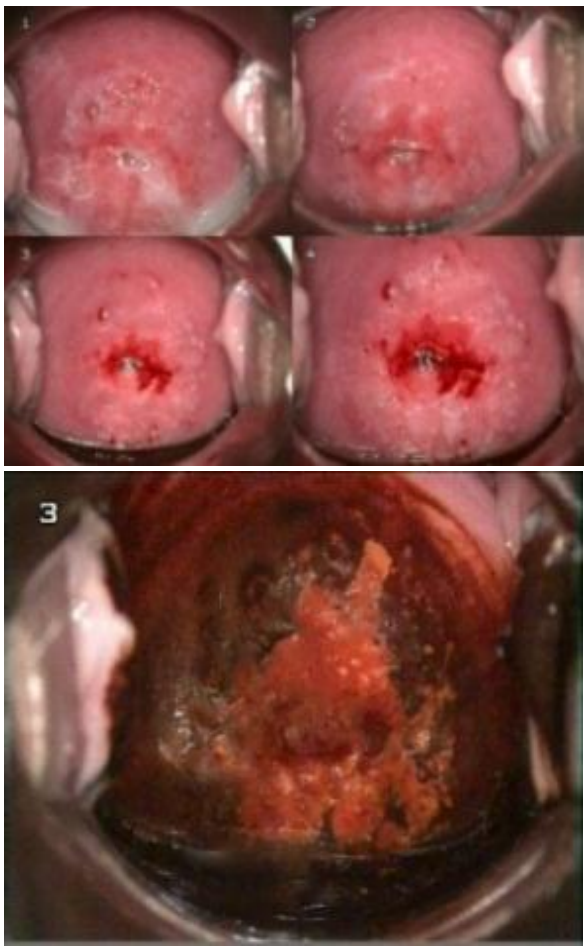

Fig 1 1st case colposcopy
LSIL on congenital ectropion, after acetic acid A (up) and Lugol (bottom)

- *2nd case*: 25 years old nulliparous patient. Initial PAP smear was ASC-US (Atypical squamous cells of undetermined significance**)**, HPV positive for genotypes 6 and 39. Colposcopy revealed condylomatosis

(Fig. 4). Initial CL was 31.7 mm. Histopathological result of the LLETZ was CIN II. Follow-up: LSIL in PAP smear at 6 months and benign at 12 months, LSIL in colposcopy at 6 months and smaller LSIL in remission At 12 months, HPV persistent positive for genotypes 6 and 39 at 9 months and negative at 18 months.

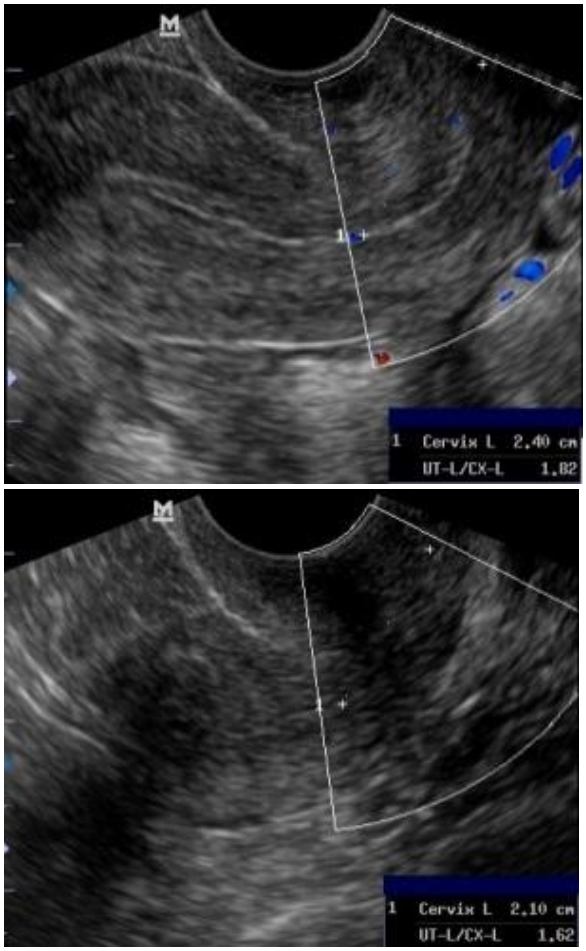

Fig. 2 1st case**,** transvaginal ultrasound measurement of the cervical length: initial (up) and 6 months after loop diathermy (bottom)

Fig. 3 1st case, colposcopy six months after procedure: after acetic acid (up) and Lugol (bottom)

- *3rd case*: 31 years old nulliparous patient. Initial PAP smear was HSIL, HPV positive for genotypes 18, 54 and 56, HSIL in colposcopy (Fig. 5). CL was 38 mm. Histopathological result of the biopsy was CIN II. The histopathological result of the cone specimen was CIN II, without positive margins. Follow-up: LSIL in PAP smear at 6 months and benign at 12 months, HPV positive for genotype 39 at 9 months and negative at 18 months. Colposcopy revealed plan condiloma disseminated on the cervix and vagina. CL at 6 months after conization was 29.3 mm.

Post therapeutic fertility was evaluated in 13 patients who desired to get pregnant. Among them, 9 patients obtained pregnancy during the first year after follow-up: two patients from the conservative management group, 4 patients from the minimally invasive surgical management group and 3 patients from the conization group (2 patients that underwent diathermy conization and one patient that underwent CKC (cold knife conization)). Only 2 premature births were noted among the 9 patients, one from the minimally invasive management group (late prematurity, 36 weeks), and one from the CKC group (early prematurity, 33 weeks).

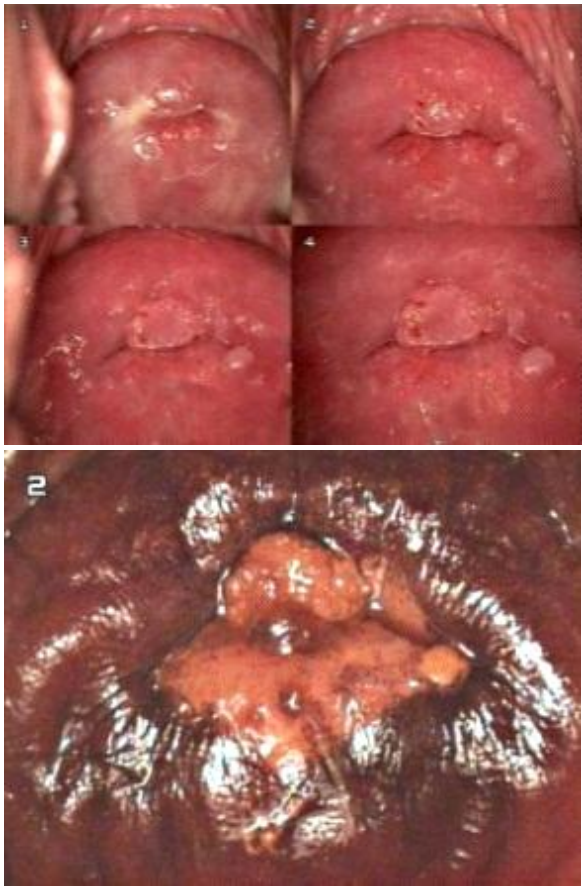

Fig. 4 2nd case, colposcopy; cervical condylomatosis: native and after acetic acid (up) and after Lugol (bottom)

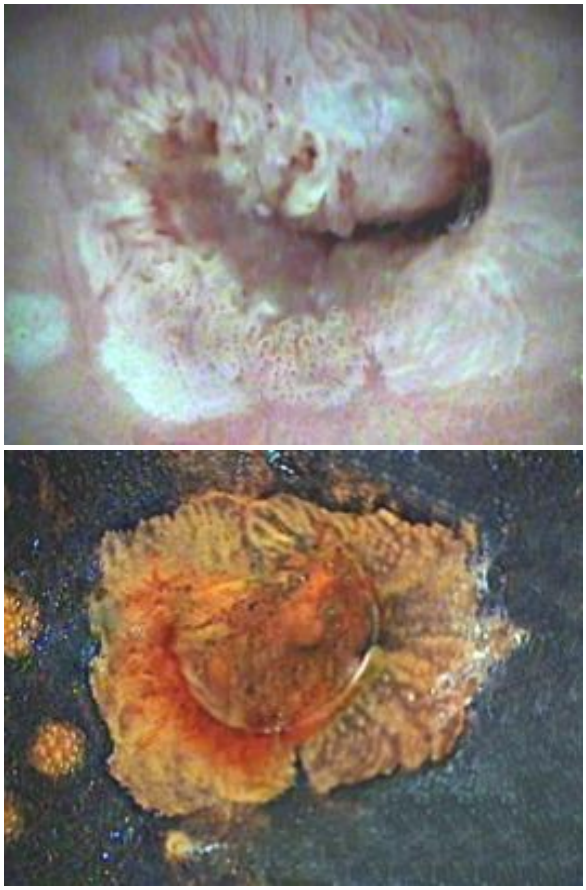

Fig. 5 3rd case, colposcopy; HSIL**:** after acetic acid (up) and after Lugol (bottom)

DISCUSSIONS

The annual incidence for CIN I and CIN II/III was evaluated at 1.6 and 1.2 per 1,000 women, respectively, with the highest incidence among women aged 21 to 30 years (3.3 and 3.6 per 1,000) and women aged 31 to 40 years (2.9 and 2.7 per 1,000) [4,11].

In Romania is very difficult to evaluate the real incidence of HPV infection, CIN I, II or III in population because there is no cervical neoplasia screening program.

Cervical carcinogenesis evolves in several stages over a relatively long period of time (7-20 years) that can be diagnosed by multiple non-invasive screening methods (PAP smear, HPV genotyping, colposcopy) and consecutively treated. [1,13-19]

Many studies demonstrated that cervical length measured by transvaginal ultrasound in the first or second trimester of pregnancy provides a sensitive prediction of preterm birth. Preterm birth is a major cause of perinatal morbidity and is a leading cause of infant and neonatal mortality. Therefore it is necessary to personalize the management of HSIL cases, especially in patients with open family planning, in order to limit the shortening of the cervix [1,4,6,7,20].

In our study we tried to evaluate if personalized therapeutic strategy may reduce the obstetric complications.

From the 3 cases with conservative management applied, in 2 cases spontaneous regression of the cervical lesion was observed. Also, from the 9 cases to who minimally invasive surgical management was applied, in 6 cases complete healing was achieved. So, the percentage of healing both in conservative management group and in minimally invasive surgical management group was 66%. In one third of cases we noted persistence or recurrence of the lesions, which required a radical management by conization.

The major advantage of conservative management and minimally invasive surgical management by single or multiple loop diathermy or LLETZ is that the CL is not affected or hardly affected. As a consequence, of the 12 patients, 6 obtained a pregnancy in the first year and we noted only one preterm birth, at 36 weeks of gestation.

Even if conization is the preferred management strategy in HSIL (CIN II) lesions, this therapeutic option has the disadvantage of shortening the cervix and cervical stenosis. Of the 10 patients with conization as therapeutic strategy, 8 patients presented shortening of the cervix in transvaginal ultrasound measurement that ranged from 4 to 13 mm. In this group 3 patients obtained a pregnancy in the first year after surgery; one early premature birth was noted (33 weeks), one birth at 37 weeks of gestation and one at 39 weeks.

CONCLUSION

Although current management of CIN II is considered to be similar to CIN III, in carefully selected nulliparous patients (high social status, high education, compliant patients), with satisfactory colposcopy (squamous-cylinder junction visible in colposcopy, lesions at a distance from the cervical os and endocervical cytology without pathological changes) and the CL less than 30-32 mm, we can opt for conservative management (by follow-up) or loop diathermy (single or multiple) or LLETZ, with a rigorous follow-up, thus preserving the obstetrical outcome.

In our limited study a less aggressive management of cervical lesions provided a better obstetrical outcome, both in terms of getting pregnant and in duration of pregnancy, but larger population studies are required to draw a conclusion.

CONFLICT OF INTERESTS

None to declare

REFERENCES

1. Apgar BS, Spitzer M, Brotzman GL. *Colposcopy Principles and Practice. An Integrated Textbook and Atlas.* Philadelphia: W.B. Saunders Company; 2002.
2. Bigrigg A, Haffenden DK, Sheehan AL, Codling BW, Read MD. Efficacy and safety of large-loop excision of the transformation zone. *Lancet*. 1994; 343(8888): 32-34.
3. Mergui JL, Carcopino X, Marchetta J, Gondry J, Boubli L. Modern management of cervical intraepithelial neoplasia: a proposal for a risk assessment method in colposcopic decision-making. *J Gynecol Obstet Biol Reprod. (Paris).* 2010; 39(7): 520-528.
4. Acharya G, Kjeldberg I, Hansen SM, Sorheim N, Jacobsen BK, Maltau JM. Pregnancy outcome after loop electrosurgical excision procedure for the management of cervical intraepithelial neoplasia. *Arch Gynecol Obstet.* 2005; 272(2): 109-112.
5. Andia D, Mozo de Rosales F, Villasante A, Rivero B, Diez J, Perez C. Pregnancy outcome in patients treated with cervical conization for cervical intraepithelial neoplasia. *Int J Gynaecol Obstet.* 2011; 112(3): 225-228.
6. Grimes-Dennis J, Berghella V. Cervical length and prediction of preterm delivery. *Curr Opin Obstet Gynecol.* 2007; 19(2): 191-195.
7. Nohr B, Tabor A, Frediksen K, Kjaer SK. Loop electrosurgical excision of the cervix and the subsequent risk of preterm delivery. *Acta Obstet Gynecol Scand.* 2007; 86(5): 596-603.
8. Kallia I, Dyba T, Nieminen P, Hakulien T, Anttila A. Mortality in a long-term follow-up after treatment of CIN. *Int J Cancer.* 2010; 126(1): 224-231.
9. Martin-Hirsch P, Paraskevaidis E, Kitchener H. Surgery for cervical intraepithelial neoplasia. *Cochrane Database Syst Rev.* 2002; (2): CD001318.
10. Monk A, Puskin SF, Nelson AL, Gunning JE. Conservative management options for patients with dysplasia involving endocervical margins of cervical cone biopsy specimens. *Am J Obset Gynecol.* 1996; 174(6): 1695-1699.
11. Wright TC JR. 2006 Consensus guidelines for the management of women with cervical intraepithelial neoplasia or adenocarcinoma in situ. *J Low Genit Tract Dis.* 2007; 11(4): 223-239.
12. Henk HJ, Insinga RP, Singhal PK, Darkow T. Incidence and costs of cervical intraepithelial neoplasia in a US commercially insured population. *J Low Genit Tract Dis.* 2010; 14(1): 29-36.
13. Agnatis N, Sotiriadis A, Paraskevaidis E. The current status of HPV DNA testing. *Eur J Gynaecol Oncol.* 2003; 24: 351-356.

14. Castellague X. Natural history and epidemiology of HPV infectionand cervical cancer. *Gynecol Oncol.* 2008; 110(3 Suppl 2): S4-S7.
15. Gonzalez DI Jr, Zahn CM, Retzloff MG, Moore WF, Kost ER, Snyder RR. Recurrence of dysplasia after loop electrosurgical excision procedures with long term follow-up. *Am J Obstet Gynecol.* 2001; 184(3): 315-321.
16. Koutsky LA, Holmes KK, Critchlow CW, Stevens CE, Paavonen J, Beckmann AM, DeRouen TA, Galloway DA, Vernon D, Kiviat NB. A cohort study of the risk of cervical intraepithelial neoplasia grade 2 or 3 in relation to papillomavirus infection. *N Engl J Med.* 1992; 327(18): 1272-1278.
17. Meijera C, Berkhofb H, Heidemana D, Hesselinka AT, Snijdersa PJ. Validation of high-risk HPV tests for primary cervical screening. *J Clin Virol.* 2009; 46 Suppl 3: S1-S4.
18. Melnikow J, Nuovo J, Willan AR, Chan BK, Howell LP. Natural history of cervical squamous intraepithelial lesions: A meta-analysis. *Obstet Gynecol* 1998; 92 (4 Pt 2): 727-735.
19. Morrison EA, Ho GY, Vermund SH, et al. Human papillomavirus infection and other risk factors for cervical neoplasia: A case-control study. *Int J Cancer.* 1991; 49(1): 6-13.
20. Arisoy R, Murat Y. Transvaginal sonographic evaluation of the cervix in asymptomatic singleton pregnancy and management options in short cervix. *J Pregnancy.* 2012; 201628.

GASTRECTOMIA LONGITUDINALĂ LAPAROSCOPICĂ ÎN TRATAMENTUL OBEZITĂȚII MORBIDE - PREZENTARE DE CAZ -

L. Alecu[1] ✉, A. Tulin[1], M. Bărbulescu[1], I. Slavu[2], V. Braga[2]

1) Clinica de chirurgie generală, Spitalul Clinic de Urgență „Prof. Dr. A. Ionescu", Bucureşti
2) Universitatea de Medicină şi Farmacie „Carol Davila", Bucureşti

LAPAROSCOPIC SLEEVE GASTRECTOMY IN THE TREATMENT OF OBESITY – CASE REPORT (Abstract): Starting from a case that we operated in our clinic, the paper takes into discussion the aspects regarding the use of laparoscopic sleeve gastrectomy in the treatment of obesity. We present a 39 year-old woman with morbid obesity and gallstones (206 kg weight, BMI of 70 kg/m^2) who underwent a laparoscopic sleeve gastrectomy and cholecystectomy. The postoperative course was uneventful, the patient being discharged from the hospital 4 days after operation. Weight loss of the patient after operation was spectacular, with dropping the body weight to 93 kg during the first year after the laparoscopic procedure. Then, the excess abdominal skin was removed during three scheduled interventions in the Plastic Surgery Department. The first plastic surgery operation removed 4 kg of excess skin from her abdomen. CONCLUSIONS: Laparoscopic sleeve gastrectomy is a useful and efficient method in the treatment of morbid obesity with very good outcomes. Different plastic surgery procedures are necessary to remove the excess skin after the weight loss.

KEY WORDS: OBESITY; SLEEVE GASTRECTOMY; LAPAROSCOPY

SHORT TITLE: Gastrectomia longitudinală laparoscopică
Laparoscopic sleeve gastrectomy

HOW TO CITE: Alecu L, Tulin A, Bărbulescu M, Slavu I, Braga V. [Laparoscopic sleeve gastrectomy in the treatment of obesity – case report]. *Jurnalul de chirurgie* (Iaşi). 2013; 9(1): 71-76. DOI: 10.7438/1584-9341-9-1-9.

INTRODUCERE

Obezitatea a cunoscut şi cunoaşte o creştere vertiginoasă a incidenței, atât la nivel global, unde 1,7 miliarde de persoane sunt considerate a fi supraponderale, cât şi la nivelul României unde aproximativ 1/3 dintre români sunt obezi [1,2]. În încercarea de a combate această evoluție a „kilogramelor în plus", chirugia bariatrică, care este singura ce poate oferi rezultate durabile în tratamentul acestei maladii (în S.U.A. fiind efectuate anual 140.000 de intervenții bariatrice) a venit în întâmpinarea ei cu o gamă variată de mijloace terapeutice, moderne, rapide, cu o rată scăzută complicațiilor asupra pacientului pe termen lung, dintre ele remarcându-se gastrectomia longitudinală laparoscopică [3].

Gastrectomia longitudinală este o intervenție chirurgicală bariatrică, prin care se realizează îndepărtarea a 60-80% din întreaga masă a stomacului de-a lungul marii curburi, acesta luând forma unui tub cuneiform [4].

Prima astfel de intervenție, a fost efectuată de Gagner în anul 1999, metoda impunându-se rapid în domeniul chirurgiei bariatrice, atât datorită vitezei mari de execuție cât şi datorită ratei mici a complicațiilor postoperatorii [5,6].

În România acest tip de intervenție chirurgicală a fost efectuată pentru prima

Received date: 21.11.2012
Accepted date: 09.12.2012

Adresa de corespondență: Dr. Lucian Alecu
Clinica de chirurgie generală, Spitalul Clinic de Urgență „Prof. Dr. Agrippa Ionescu" Bucureşti
Str. Arh. Ion Mincu nr. 7, Sector 1, Bucureşti;
Tel.: 0040 (0) 21 222 81 29
Fax: 0040 (0) 21 222 20 33
E-mail : lucianalecu@yahoo.com

dată în anul 2005 în Clinica de Chirurgie Generală a Spitalului Clinic „Sf. Ioan” din Bucureşti de către dr. C. Copăescu [7].

PREZENTARE DE CAZ

Pacienta M.I. în vârstă de 39 ani, cu domiciliul în mediul rural având ca antecedente: diabet zaharat tip 2, hipertensiune arterială gradul 2, se internează în Clinica de chirurgie generală a Spitalului Clinic de Urgență „Prof. Dr. Agrippa Ionescu” București, cu diagnosticul de obezitate malignă (BMI: 70 kg/m^2). Creşterea în greutate a pacientei a început în urmă cu 13 ani (greutate 95 kg), când nu a putut susține cea de-a doua sarcină, moment în care s-a instituit tratament hormonal începând cu luna 2 a sarcinii până în luna 9. Sarcina a fost dusă cu bine la termen, însă creşterea greutății a continuat în pofida sistării oricărui tip de tratament hormonal, pacienta cântărind la momentul internării 206 kg.

La internare, examenul clinic obiectiv nu a depistat alte aspecte patologice, cu excepția excesului de țesut adipos. Explorările paraclinice biologice au fost în limite normale. Ecografia abdominală a evidențiat un colecist mărit de volum ce conținea 2 calculi, cel mai mare cu diametrul de 2 cm, situat infundibular, stabilindu-se diagnosticul secundar de colecistită cronică litiazică. Restul explorărilor paraclinice au fost în limite normale.

După efectuarea unor consulturi interdisciplinare preoperatorii de pneumologie, cardiologie şi boli de nutriție şi metabolism şi realizarea unei pregătiri preoperatorii corespunzătoare s-a intervenit chirugical pe cale laparoscopică sub anestezie generală cu intubație oro-traheală.

Pacienta a fost poziționată pe masa de operație în decubit dorsal, cu membrele inferioare în abducție (poziția franceză), poziția echipei operatorii fiind următoarea: chirurgul operator între membrele inferioare ale pacientei, cameramanul şi ajutorul pe partea stângă şi respectiv, dreaptă a acesteia. După realizarea pneumoperitoneului şi introducerea trocarelor s-a practicat ca prim timp o laparoscopie exploratorie a întregii cavități peritoneale [8]. S-a trecut apoi la scheletizarea marii curburi gastrice. După stabilirea limitei inferioare a rezecției gastrice la 3-6 cm distanță de pilor, s-au tratat pediculii vasculari ai marii curburi, acest timp operator fiind facilitat de utilizarea unor echipamente eficiente de disecție şi coagulare, de tipul pensei LigaSure^{TM}, instrument preferat şi de noi (Fig. 1).

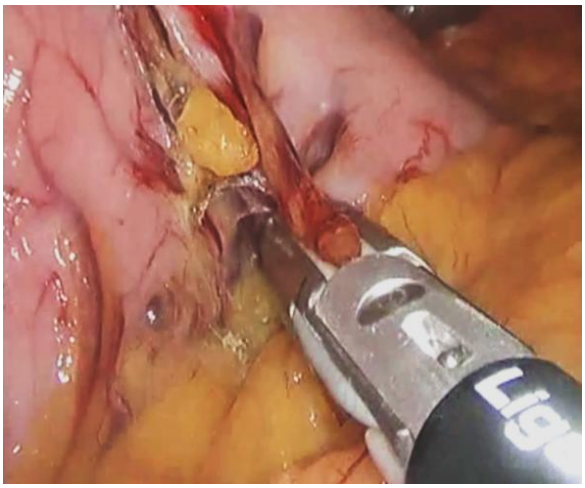

Fig. 1 Secționarea pediculilor vasculari ai marii curburi gastrice

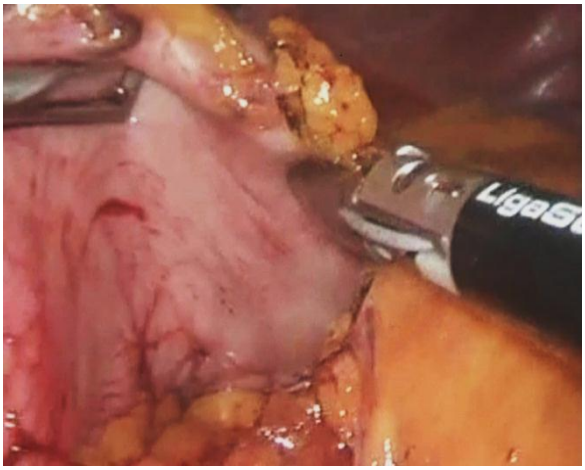

Fig. 2 Pătrunderea în bursa omentală.

Odată cu secționarea pediculilor vasculari ai marii curburi s-a pătruns în bursa omentală, locul de preferat fiind la nivelul segmentului inferior al porțiunii verticale a marii curburi gastrice unde riscul de lezare viscerală (pancreas, mezocolon transvers) este redus [7] (Fig. 2).

Pe măsură ce stomacul este eliberat de ramurile arcadei vasculare, este permisă o expunere mai amplă a feței posterioare a stomacului, astfel aderențele gastro-pancreatice frecvent descoperite la acest nivel pot fi disecate cu ajutorul pensei LigaSure™.

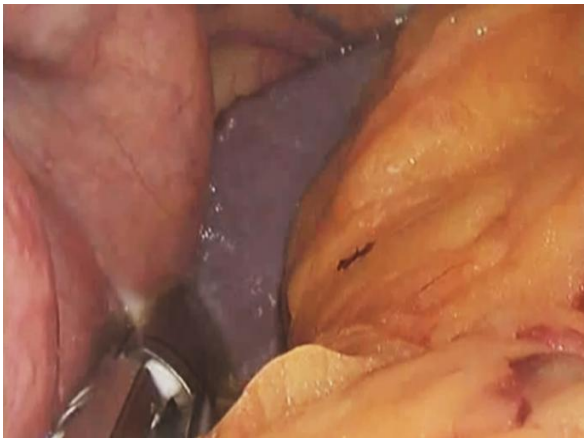

Fig. 3 Secționarea ultimelor artere gastrice scurte

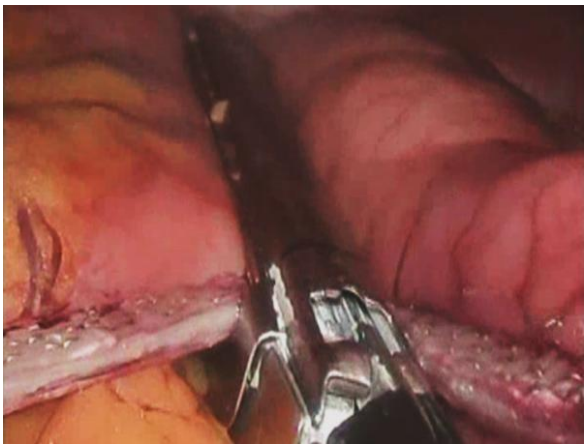

Fig.4 Sectionarea marii curburi cu ajutorul pensei de sutură mecanică Endo GIA™

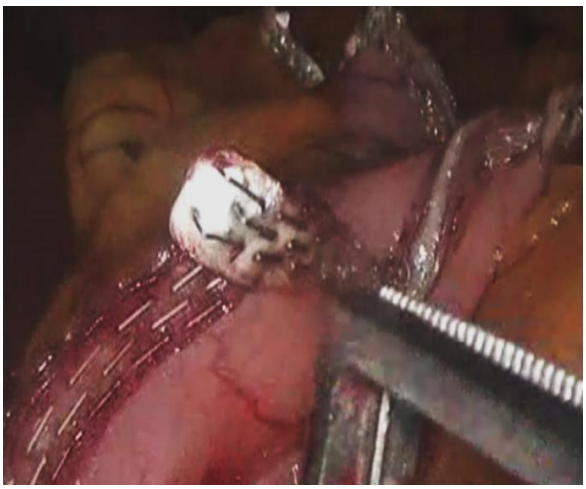

Fig. 5 Verificarea intraoperatorie a integrității tranşei de sutură mecanică

După eliberarea feței posterioare a stomacului a urmat secționarea arterelor gastrice scurte, unul dintre cele mai delicate momente ale intervenției care necesită o bună manipulare a instrumentelor de chirurgie laparoscopică, existând un risc mare de hemoragie (Fig. 3).

După secționarea arterelor gastrice scurte s-a avansat în sens cranial cu secționarea ligamentului gastrofrenic pînă la hiatusul esofagian, realizându-se eliberarea completă a marii curburi. Orice porțiune a stomacului lăsată aderentă la diafragm nu va permite ulterior o secționare completă, rămânând o pungă ce se poate dilata în viitor, aceasta fiind una din principalele cauze de nereuşită ale intervenției, post-operator pacientul continuând să ia în greutate. După ce marea curbură a fost eliberată în totalitate, a urmat timpul de rezecție gastrică.

Absolut necesar în realizarea acestui timp operator este pensa de sutură mecanică Endo GIA™. S-au folosit agrafe mari de 4,8 mm (de culoare verde), pe toată lungimea tranşei de sutură mecanică (Fig. 4). Există însă şi posibilitatea de a folosi agrafe mici (albastre) de 3,5 mm, în funcție de grosimea peretelui gastric. De menționat că riscul de hemoragie sau de fistulizare postoperatorie este crescut prin folosirea inadecvată a rezervelor. Tubul gastric a fost calibrat pentru rezecție cu ajutorul sondei Fauchet cu diametrul de 3 cm.

Tranşa de sutură mecanică trebuie întărită fie cu fir surjet resorbabil, sau prin utilizarea unor materiale biodegradabile, cu scopul de a consolida hemostaza şi a preveni apariția fistulelor pe tranşa de sutură. În cadrul intervenției noastre s-a folosit ca material de consolidare membrană de pericard bovin, *Pery-Strips Dry* [9]. Verificarea integrității suturii, s-a realizat cu albastru de metilen (100 mL), administrat pe o sondă nazo-gastrică (Fig. 5).

S-a practicat apoi colecistectomia laparoscopică retrogradă pentru colecistita cronică.

Drenajul cavității abdominale, s-a realizat prin plasarea unui tub de dren în

spațiul subfrenic stâng exteriorizat prin flancul stâng, tub care a fost suprimat după 24 ore postoperator. După verificarea integrității tranşei de sutură, a fost exsuflat pneumoperitoneul şi suturate orificiile de trocar.

Evoluția postoperatorie a pacientei a fost favorabilă, fără complicații, sonda nazo-gastrică fiind extrasă la 24 ore, după ce s-a verificat integritatea suturii gastrice cu gastrografin. Mobilizarea pacientei s-a realizat precoce în ziua 2, externarea din spital survenind la 4 zile postoperator.

Alimentația timp de 3 luni a fost în principal lichidiană şi cu alimente bine mărunțite. Monitorizarea postoperatorie pe termen lung s-a făcut în strânsă legătură cu medicul nutriționist în vederea întâmpinării eventualelor complicații de tip carențial.

La un an de la intervenție, pacienta a fost internată în Clinica de chirurgie plastică, unde s-a intervenit chirurgical pentru corectarea deficitului estetic şi funcțional (Fig. 6), fiind îndepărtate 4 kg din masa şortului abdominal în cadrul primei din cele 3 intervenții seriate programate.

Fig. 6 Aspectul şortului abdominal, la un an de la intervenția bariatrică

DISCUȚII

Primul tip de intervenție bariatrică cu rezultate postoperatorii palpabile a fost bypass-ul jejunoileal realizat în 1954 de Kremen şi Linner, metodă chirugicală care scotea din tranzit 90% din lungimea intestinului subțire, însă metoda era una debilitantă pacienții suferind frecvent postoperator de pe urma complicațiilor secundare malabsorbției (steatoree, diaree, avitaminoze), mulți dintre ei necesitând chiar reintervenție chirugicală de desființare a montajului. În cele din urmă au apărut noi metode terapeutice eficiente dintre care amintim: banding-ul gastric, gastrectomia longitudinală, „gastric bypass”-ul (GBP) sau diversia bilio-pancreatică cu „switch” gastro-duodenal (DBP-DS) [10].

De ce gastrectomia longitudinală laparoscopică?

Primul şi cel mai important avantaj este reprezentat de simplitatea şi eficiența metodei, pacienții pierzând în primele 6 luni postoperator în medie 49,1% din kilogramele în exces (pacienta noastră a pierdut după 9 luni 57% din greutatea inițială); sunt astfel corectate simultan şi restul comorbidităților care se asociază atât de frecvent cu obezitatea, precum hipertensiunea arterială, hiperlipidemia, sau diabetul, care se remite în 46% din cazuri la 6 luni postoperator, conform datelor din literatură [11].

Datorită simplității metodei şi folosirii abordului laparoscopic, durata spitalizării este redusă semnificativ cu o medie de 2,8±8 zile (pacienta noastră a fost externată în ziua 4), față de alte intervenții bariatrice precum GBP ce are o medie de spitalizare de 3,4±4,4 zile [12].

Pilorul este prezervat, astfel dispare riscul de apariție al sindromului de dumping, care este prezent la 42% din pacienții ce au suferit o intervenție de tipul GBP [13].

Întreaga porțiune superioară a tractului gastrointestinal rămâne perfect accesibilă endoscopistului, lucru care nu se întâmplă în cazul GBP sau al DBP-DS datorită anastomozelor intestinale şi al modului în care sunt rearanjate segmentele tubului digestiv. Nu se implantează corpuri străine (de tipul balonului intra-gastric sau „inelului” gastric) care în timp pot duce la complicații specifice [14,15].

Alimentele se absorb calitativ normal însă cantitativ puțin, riscul de apariție al complicațiilor secundare de malabsorbție fiind mai scăzute. De altfel, complicațiile de acest tip ce necesită urmărire postoperatorie sunt reprezentate de anemia megaloblastică, care se dezvoltă secundar avitaminozei de B12 datorită deficitului factorului intrinsec secretat de celulele parietale ale fundului gastric, şi carența de fier, fiind astfel necesară administrarea profilactică atât a suplimentelor de fier cât şi de vitamina B12 [16,17].

Un alt mare avantaj al acestei metode chirurgicale îl reprezintă faptul că nu sunt necesare anastomoze intestinale sau reorganizarea segmentelor tubului digestiv, spre deosebire de GBP sau DBP-DS unde sunt necesare multiple anastomoze, cu riscurile de rigoare de apariție a fistulelor [18].

Dintre dezavantajele metodei enumerăm posibilitatea dilatării pungii gastrice restante, cu schimbarea stilului de viață al pacientului, necesitând schimbări atât în ceea ce priveşte alimentația prin evitarea exceselor dar şi prin efectuarea de exerciții fizice zilnice. Este important ca pacientul care trece printr-o astfel de operație să-şi poată adapta stilul de viață, altfel nu poate fi considerat un candidat la acest tip de intervenție bariatrică. Un alt dezavantaj al metodei rezidă în faptul că este permanentă, în caz de nereuşită singurele opțiuni viabile fiind GBP sau DBP-DS. Complicațiile precum fistulele tranşei de sutură mecanică ce apar în 1,5% din cazuri nu trebuie ignorate şi necesită atenție şi urmărire în perioada imediată intervenției chirurgicale prin plasarea unui tub de dren subfrenic stâng, dar şi prin efectuarea unei radiografii abdominale cu substanță de contrast hidrosolubilă de tipul Gastrografinului [19]. În cazul pacientei noastre drenajul a fost suprimat după 24 h.

Nu trebuie neglijate nici consulturile interdisciplinare preoperatorii. În cazul gastrectomiei longitudinale laparoscopice, este esențial consultul de nutriție atât preoperator dar şi postoperator în perioada de „follow-up”, evoluția pacientului către o greutate ideală fiind în mare parte influențată şi de alimentația recomandată de către medicul nutriționist care trebuie să fie în permanent contact cu chirurgul operator.

În cazul pacientei prezentate, datorită greutății preoperatorii foarte mari şi a vitezei rapide de pierdere a kilogramelor în plus, la un an de la intervenția bariatrică a fost necesară internarea în Clinica de chirurgie plastică pentru a corecta excesul cutaneo-grăsos cauzator de probleme atât din punct de vedere estetic cât şi funcțional, prin infecțiile repetate cutanate ce se produceau sub pliuri, reliefându-se astfel un alt aspect de care pacientul trebuie să fie conştient preoperator şi anume că, odată cu stabilizarea scăderii ponderale, după operația de gastrectomie longitudinală laparoscopică sunt necesare şi alte operații seriate de îndepărtare a tegumentului rămas în exces pe membre şi abdomen.

CONCLUZII

Gastrectomia longitudinală laparoscopică este o metodă chirurgicală utilizată cu succes în prezent în tratamentul obezității morbide. Intervenția trebuie să rămână apanajul clinicilor chirurgicale cu experiență în chirurgia laparoscopică avansată.

Pentru a se obține rezultatele cele mai bune sunt deosebit de importante stabilirea corectă a indicației operatorii, respectarea consulturilor preoperatorii obligatorii, monitorizarea postoperatorie în comun cu medicul nutriționist şi corectarea deficitului estetic de către chirurgul plastician la cel puțin un an de la operație.

Cu ocazia gastrectomiei longitudinale laparoscopice se pot realiza prin acelaşi abord şi alte operații pentru afecțiuni asociate.

CONFLICT DE INTERESE

Autorii nu declară niciun conflict de interese.

BIBLIOGRAFIE

1. Deitel M. Overweight and obesity worldwide now estimated to involve 1.7 billion people. *Obes Surg.* 2003; 13(3): 329-330.

2. Moldovan B, Copotoiu C, Bud V, et al. Laparoscopic sleeve gastrectomy: the initial experience of the First Surgical Clinic Tg-Mureş. Early and late (after 5-10 month follow-up) results. *Chirurgia* 2009; 104(5): 569-574.
3. Moy J, Pomp A, Dakin G, Parikh M, Gagner M. Laparoscopic sleeve gastrectomy for morbid obesity. *Am J Surg.* 2008; 196(5): e56-e59.
4. Snyder-Marlow G, Taylor D, Lenhard MJ. Nutrition care for patients undergoing laparoscopic sleeve gastrectomy for weight loss. *J Am Diet Assoc.* 2010; 110(4): 600-607.
5. Shi X, Karmali S, Sharma AM, Birch DW. A review of laparoscopic sleeve gastrectomy for morbid obesity. *Obes Surg.* 2010; 20(8): 1171-1177.
6. Triantafyllidis G, Lazoura O, Sioka E, et al. Anatomy and complications following laparoscopic sleeve gastrectomy: radiological evaluation and imaging pitfalls. *Obes Surg.* 2011; 21(4): 473-478.
7. Copăescu C. Gastrectomia longitudinală laparoscopică pentru tratamentul obezității morbide. *Enciclopedia de chirurgie*; Bucureşti: Editura Celsius; 2010 5(1).
8. Bekavac-Bešlin M, Car-Peterko A, Gaurina A, Diklić D, Grgić T, Filipović J. What is the bariatric surgery ? *BH Surgery*; 2011; 1: 66-79.
9. Choi YY, Bae J, Hur KY, Choi D, Kim YJ. Reinforcing the staple line during laparoscopic sleeve gastrectomy: does it have advantages? A meta-analysis. *Obes Surg.* 2012; 22(8): 1206-1213.
10. Copăescu C, Munteanu R, Prala N, Turcu FM, Dragomirescu C. Laparoscopic mini gastric bypass for the treatment of morbid obesity. Initial experience. *Chirurgia*. 2004; 99(6): 529-539.
11. Nath A, Leblanc KA, Hausmann MG, Kleinpeter K, Allain BW, Romero R. Laparoscopic sleeve gastrectomy: our first 100 patients. *JSLS.* 2010; 14(4): 502-508.
12. Boza C, Gamboa C, Salinas J, Achurra P, Vega A, Pérez G. Laparoscopic Roux-en-Y gastric bypass versus laparoscopic sleeve gastrectomy: a case-control study and 3 years of follow-up. *Surg Obes Relat Dis.* 2012; 8(3): 243-249.
13. Banerjee A, Ding Y, Mikami DJ, Nedleman BJ. The role of dumping syndrome in weight loss after gastric bypass surgery. *Surg Endosc.* 2013; 27(5): 1573-1578.
14. Varela JE. Laparoscopic sleeve gastrectomy versus laparoscopic adjustable gastric banding for the treatment severe obesity in high risk patients. *JSLS.* 2011; 15(4): 486-491.
15. Milone L, Strong V, Gagner M. Laparoscopic sleeve gastrectomy is superior to endoscopic intragastric balloon as a first stage procedure for super-obese patients (BMI > or =50). *Obes Surg.* 2005; 15(5): 612-617.
16. Aarts EO, Janssen IM, Berends FJ. The gastric sleeve: losing weight as fast as micronutrients? *Obes Surg.* 2011; 21(2): 207-211.
17. Saif T, Strain GW, Dakin G, Gagner M, Costa R, Pomp A. Evaluation of nutrient status after laparoscopic sleeve gastrectomy 1, 3, and 5 years after surgery. *Surg Obes Relat Dis.* 2012; 8(5): 542-547.
18. Csendes A, Burgos AM, Braghetto I. Classification and management of leaks after gastric bypass for patients with morbid obesity: a prospective study of 60 patients. *Obes Surg.* 2012; 22(6): 855-862.
19. Parikh M, Issa R, McCrillis A, Saunders JK, Ude-Welcome A, Gagner M. Surgical strategies that may decrease leak after laparoscopic sleeve gastrectomy: a systematic review and meta-analysis of 9991 cases. *Ann Surg.* 2013; 257(2): 231-237.

Jurnalul de Chirurgie (Iași), 2013, Vol. 9, Nr. 1

RECONSTRUCȚIE NONMICROCHIRURGICALĂ A POLICELUI AMPUTAT UTILIZÂND TEHNICI COMBINATE - PREZENTARE DE CAZ

Mihaela Perțea[1,2] ✉, S. Luncă[2,3], I. Țopa[1]

1) Clinica de Chirurgie Plastică şi Microchirurgie Reconstructivă,
Spitalul Clinic Județean de Urgențe „Sf. Spiridon" Iaşi
2) Departamentul de chirurgie, Universitatea de Medicină şi Farmacie „Gr.T. Popa" Iaşi
3) Clinica II Chirurgie, Institutul Regional Oncologic, Iaşi

***NONMICROSURGICAL RECONSTRUCTION OF AMPUTATED THUMB USING COMBINED TECHNIQUES. CASE REPORT (Abstract)*:** Complex injuries of the hand and fingers are among the most frequent trauma encountered. There are many microsurgical and nonmicrosurgical techniques described to reconstruct such complex injuries. We present the case of a 55 year old male patient with a complete amputation of the thumb, at the level of interphalangeal joint through a pull mechanism. Microsurgical replantation was not possible due to local conditions caused by avulsion. The patient agreed to use only local reserves to rebuild the hand amputated thumb. We employed a nonmicrosurgical Mantero-Bertolotti technique, combined not with the usual O'Brien neurovascular flap but with a neurovascular heterodigital Littler flap. One year postoperatively very good esthetic and functional outcomes where recorded, as confirmed by both clinical and laboratory specific tests.

KEY WORDS: THUMB AMPUTATION; NONMICROSURGICAL RECONSTRUCTION; OUTCOMES

SHORT TITLE: Reconstrucția nonmicrochirurgicală a policelui
Thumb nonmicrosurgical reconstruction

HOW TO CITE: Perțea M, Luncă S, Țopa I. [Nonmicrosurgical reconstruction of amputated thumb using combined techniques. Case report]. *Jurnalul de chirurgie* (Iaşi). 2013; 9(1): 77-83. DOI: 10.7438/1584-9341-9-1-10.

INTRODUCERE

Traumatismele la nivelul mâinii reprezintă o patologie frecventă, la adult. Mâna este ce-a de-a doua parte componentă a corpului uman, după față, prin care inter-relaționăm cu semenii noştri. Traumatismul la nivelul policelui este o urgență majoră, acesta asigurând mai mult de jumătate din funcțiile mâinii. De aceea, reconstrucția policelui prezintă un interes deosebit în rândul chirurgilor plasticieni.

Tehnicile chirurgicale care au ca scop refacerea segmentului amputat, sunt variate şi trebuie alese în funcție de nivelul amputației, factori locali (alte traumatisme la nivelul aceleaşi mâini), factori generali (tare asociate sau viciile pacientului) şi nu în ultimul rând concordant cu dorința pacientului [1,2].

În cazul amputațiilor complete de police, atunci când replantarea nu este posibilă, există o serie de soluții tehnice care pot fi microchirurgicale cât şi non-microchirurgicale [3].

Cele microchirurgicale constau în transferuri libere (deget de la picior), iar cele non-microchirurgicale sunt cele care utilizează lambouri de vecinătate sau de la distanță [4,5].

Prezentăm cazul unui pacient de 55 de ani de sex masculin, care este operat în urgență pentru o amputație completă de

Received date: 23.11.2012
Accepted date: 12.12.2012

Adresa de corespondență: Dr. Mihaela Perțea
Clinica de Chirurgie Plastică şi Microchirurgie Reconstructivă
Spitalul Clinic Județean de Urgențe „Sf. Spiridon" Iaşi
str. General Berthelot, nr. 2, 700483, Iaşi
Tel.: 0040 (0) 232 21 65 86
E-mail : pertea_mihaela@yahoo.com

police, care are ca mecanism de acţiune smulgerea. Amputaţia fiind la nivelul articulaţiei interfalangiene (AIF), are şi defect de părţi moi la nivelul feţei dorsale a segmentului restant. Este aleasă o tehnică non-microchirurgicală care are la bază tehnica Mantero-Bertolotti, dar care, foloseşte în locul lamboului Obrien, un lambou Littler. Segmentul amputat a fost utilizat ca şi bancă de ţesuturi.

PREZENTARE CAZ

Pacientul M.F., în vârstă de 55 de ani, de sex masculin, din mediu urban, se internează în urgenţă pentru un traumatism prin smulgere la nivelul policelui, cu amputaţie completă de la nivelul articulaţiei interfalangiene (AIF) şi defect de părţi moi la nivelul feţei dorsale a policelui restant şi parţial la nivelul eminenţei tenare. Traumatismul a fost produs de un utilaj industrial. Accidentul s-a produs la nivelul mâinii stângi, mână nondominantă (Fig. 1).

Pacientul este transportat la spital cu mijloace proprii într-un interval de timp de aproximativ o oră de la accident. La locul accidentului măsurile de prim ajutor sunt realizate corect. Segmentul amputat este adus în condiţii bune. Pacientul nu prezenta antecedente patologice semnificative.

Fig. 1 Traumatism prin smulgere la nivelul policelui, cu amputaţie completă de la nivelul articulaţiei interfalangiene şi defect de părţi moi la nivelul feţei dorsale a policelui restant şi parţial la nivelul eminenţei tenare

Fig. 2 Fixarea segmentului distal cu o broşă trecută centromedular la segmentul proximal

La momentul internării pacientul era stabil din punct de vedere hemodinamic, funcțiile vitale fiind normale. Este transportat în urgență în sala de operație. Pacientului i se explică gravitatea leziunii, importanța degetului pierdut precum şi necesitatea reconstrucției sale în urgență. De asemenea, se precizează şansa minimă de a fi posibilă o replantare, având în vedere mecanismul traumatismului confirmat de defectul de părți moi de pe dosul policelui restant cât şi de prezența tendoanelor flexor lung de police (FLP) şi extensor lung de police (ELP) smulse din antebraț şi existente în segmentul amputat.

Se informează pacientul în legătură cu variantele tehnice chirurgicale posibile în acest caz. Pacientul refuză utilizarea unei zone donatoare de la distanță (deget de la picior) atât în urgență cât şi în cazul unei eventuale reconstrucții secundare. Acesta este de acord cu reconstrucția policelui prin utilizarea resurselor de la nivelul mâinii.

Sub anestezie loco-regională (bloc axilar) se evaluează posibilitatea unei eventuale replantări.

Acesta nu este posibilă datorită absenței bonturilor vasculare la nivelul segmentului amputat. Se decide utilizarea unei tehnici asemănătoare aceleia descrisă de Mantero şi Bertolotti, dar acoperirea cu lambou O'Brien este înlocuită de un lambou Littler.

Se practică prepararea segmentului distal prin denudarea sa, rămânând doar osul şi patul ungveal acoperit de lama ungveală, care se fixează cu o broşă trecută centro-medular la segmentul proximal (Fig. 2).

Fig. 3 Disecția lamboului Littler dinspre distal spre proximal incluzând în lambou pediculul neurovascular

Fața volară a neopolicelui se reconstruieşte cu un lambou neurovascular Littler recoltat de pe bordul radial al degetului 4 (bord nefuncțional).

Deoarece defectul volar al policelui este foarte mare am ales ridicarea un lambou puțin atipic în sensul că lungimea acestuia cuprinde două falange. Se disecă dinspre distal spre proximal incluzând în lambou pediculul vasculo-nervos (Fig. 3).

La nivelul palmei nervul colateral digital se disecă din trunchiul nervului digital comun, iar artera colaterală pentru bordul ulnar al degetului 3 se ligaturează, astfel încât lamboul să poată fi mobilizat şi amplasat la nivelul zonei receptoare (Fig. 4). Nu s-a recurs la metoda tunelizării datorită volumului relativ mare al lamboului, în acelaşi timp evitându-se orice complicație dată de o eventuală compresiune la acest nivel, care ar putea duce la ischemierea lamboului.

Defectele tegumentare de pe dosul policelui şi parțial eminență tenară, precum şi zona donatoare de lambou au fost acoperite cu piele recoltată de pe segmentul amputat care a fost utilizat ca deget bancă (Fig. 5).

Se practică închiderea tuturor plăgilor operatorii cu puncte separate de sutură,

pansament. Se administrează tratament antibiotic şi vasodilatatoare.

Pacientul este externat în a 5-a zi postoperator. Firele de sutură se suprimă la a 14-a zi după care se recomandă începerea kinetoterapiei. Pacientul nu face nici un fel de recuperare funcţională, deşi vine periodic la control, la chirurg. La 6 săptămâni postoperator se constată o vindecare completă a tuturor plăgilor cu o foarte bună integrare atât a lamboului cât şi a grefelor de piele, pacientul începând a-şi utiliza mâna (Fig. 6).

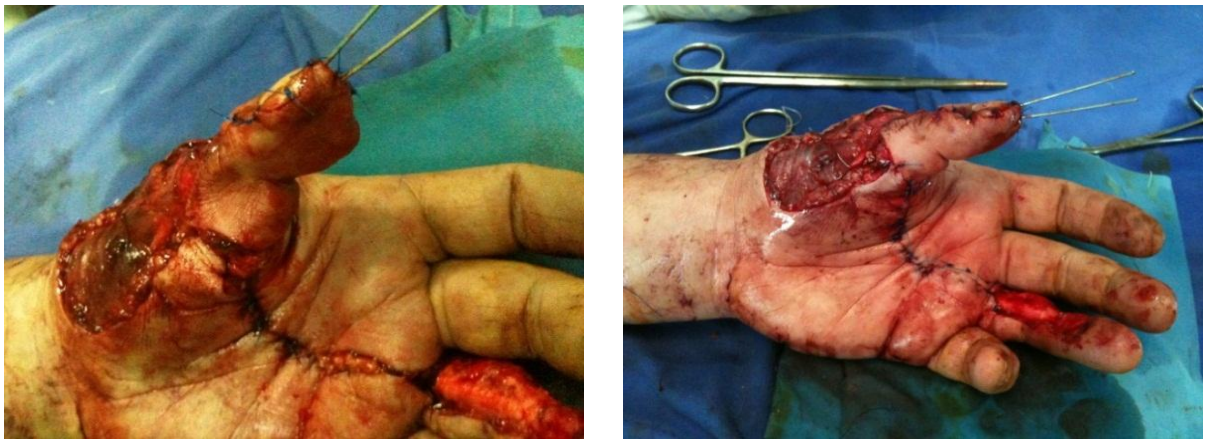

Fig. 4 Mobilizarea lamboului şi amplasarea la nivelul zonei receptoare

Fig. 5 Defectele tegumentare de pe dosul policelui şi parţial eminenţă tenară, acoperite cu piele recoltată de pe segmentul amputat

Fig. 6 Aspect postoperator la 6 săptămâni; pensă police-digitală

Controlat la un an postoperator se constată un aspect relativ estetic al neopolicelui, cu o funcție adecvată, fiind posibile toate pensele police-digitale, precum şi o reintegrare corticală bună a neopulpei de police testată prin SW test (Light touch deep pressure test folosind minikit-ul Semmes Weinstein Monofilaments Test®) şi Two-Points Discrimination Test (2PD).

Testul SW **se** utilizează pentru evaluarea sensibilității cutanate cu scopul evaluării refacerii acesteia (Fig. 7).

La testul SW rezultatul a arătat o senzație protectivă diminuată, de altfel un rezultat bun pentru un lambou Littler la un an postoperator.

Dacă testul SW evaluează adaptarea uşoară a sistemului receptor la presiune constantă, testul 2PD evaluează densitatea inervației adaptării rapide a acestui sistem care redă percepția stimulilor tactili asupra mâinii; rezultatul la acest test a fost de 6 mm, ceea ce este considerat un rezultat bun (Fig. 7).

Fig. 7 Teste de evaluare a sensibilității neopolicelui: stânga - SW test (light touch deep pressure test); dreapta - Two-Points Discrimination Test (2PD)

DISCUȚII

Reconstrucția policelui cu ajutorul lamboului neurovascular insular Littler este controversată datorită dezavantajelor acestuia. Deşi, la momentul descrierii sale de către Littler, în anul 1960, era un mod eficient de acoperire a defectelor mari pulpare ale policelui, ulterior s-a discutat mult despre morbiditatea zonei donatoare precum şi despre reintegrarea corticală a neopulpei [6,7]. Cu toate acestea, lamboul Littler rămâne o soluție demnă de luat în calcul pentru acoperirea defectelor pulpare ale policelui [8].

Fiind un lambou inervat asigură o sensibilitate de protecție la nivelul neopulpei, spre deosebire de celelalte metode non-microchirurgicale de reconstrucție a acestei zone [9]. În cazul prezentat pacientul refuză un alt situs donor decât cel de la nivelul aceleaşi mâini. Mai este de consemnat faptul că pacientul nu face nici un fel de terapie adjuvantă în decursul timpului, şi, cu toate acestea, rezultatele obținute la un an de la operație sunt bune [4,10,11].

Tehnica Mantero-Bertolotti este utilă pentru replantarea non-microchirurgicală în amputațiile distale de police, utilizând pentru acoperirea segmentului denudat şi osteosintezat la segmentul restant un lambou O'Brien.

S-a utilizat testul SW care reprezintă una dintre cele mai utilizate metode pentru evaluarea sensibilității cutanate cu scopul evaluării refacerii acesteia. Minikit-ul care cuprinde 5 monofilamente reprezintă o variantă la scară mai mică decât cea a testului original (20 monofilamente) fără a pierde din consistența testului. Fiecare monofilament este important pentru testarea fiecărui nivel al sensibilității: normal, senzație diminuată la atingere uşoară, senzație protectivă diminuată, pierderea senzației protective, netestabil. Pentru testare monofilamentele se aplică perpendicular pe suprafața pielii pacientul fiind cu (Tabel I) [12-15].

Tabel I Interpretarea testului pentru sensibilitatea tactilă presională

	Sensibilitate	Forța calculată (gF)
Verde	Normală	0,0045-0,068
Albastru	Senzație diminuată la atingere uşoară	0,166-0,408
Purpuriu	Senzație protectivă diminuată	0,697-2,06
Roşu subțire	Senzație protectivă pierdută	3,63-447
Roşu gros	Netestabil	> 447

După cum am menționat în cazul prezentat anterior la nivelul neopulpei s-a obținut o senzație protectivă diminuată. Dacă testul SW evaluează adaptarea uşoară a sistemului receptor la presiune constantă, testul 2PD evaluează densitatea inervației adaptării rapide a acestui sistem care redă percepția stimulilor tactili asupra mâinii.

Testul este utilizat pentru aprecierea sensibilității cutanate discriminative. Cuprinde două discuri cu care se poate evalua progresiv în timp refacerea sensibilității de la 20 mm până la cea normală considerată a fi de 4-6 mm.

În ceea ce priveşte morbiditatea situsului donor, în cazul nostru bordul radial al degetului 4, din punct de vedere estetic considerăm a avea un rezultat bun. Sensibilitatea este pierdută la nivelul bordului radial, dar pulpa degetului 4 are o sensibilitate cuprinsă în intervalul de normalitate [16].

Tratamentul kinetofizioterapic trebuie întotdeauna asociat unei astfel de intervenții şi trebuie să aibă în vedere deficitele senzitive, motorii şi vasculo-nutritiv.

CONCLUZII

Lamboul neurovascular insular Littler este o metodă bună de acoperire a defectelor pulpare ale policelui de dimensiuni relativ mari. Poate fi utilizat combinat cu alte tehnici (ca şi în cazul prezentat), atunci când metodele microchirurgicale sunt contraindicate. Mobilitatea neopolicelui este de bună calitate, la fel ca şi sensibilitatea la nivelul neopulpei. Sensibilitatea la nivelul zonei donatoare este alterată, dar pulpa degetului donor are o sensibilitate de bună calitate. Rezultatul estetic este foarte bun, pacientul reintegrându-se foarte bine socio-profesional.

CONFLICT DE INTERESE

Autorii nu declară niciun conflict de interese.

BIBLIOGRAFIE

1. Morrison WA. Thumb reconstruction: a review and philosophy of management. *J Hand Surg*. 1992; 17: 383-390.
2. Kleinman WB, Strickland JW. Thumb reconstruction. In: Green DP editor, *Operative Hand Surgery*. 2nd ed. New York: Churchill Livingstone; 1999. p. 2068-2170.
3. Foucher G, Khouri RK. Digital reconstruction with island flaps. *Clin Plast Surg*. 1997; 24(1): 1-32.
4. Russel RC. Fingertip injuries. In: McCarthy JG. ed. *Plastic Surgery*. Philadelphia: WB Saunders Co; 1994. p. 44-77.
5. Bickel KD, Dosanjh A. Fingertip reconstruction. *J Hand Surg*. 2008; 33(8): 1417-1419.
6. Littler JW. On the adaptability of man's hand (with reference to the equiangular curve). *Hand*. 1973; 5: 187-191.
7. Littler JW. Neurovascular pedicle transfer of tissue in reconstructive surgery of the hand. *J Bone Joint Surg*. 1956; 38A: 917.
8. Henderson HP, Reid DA. Long term follow up of neurovascular island flaps. *Hand*. 1980; 12: 113-122.

9. Yeo CJ, Sebastin SJ, Chong AK. Fingertip injuries. *Singapore Med J*. 2010; 51(1): 78-86.
10. Horta R, Barbosa R, Oliveira I, et al. Neurosensible reconstruction of the thumb in an emergency situation: review of 107 cases. *Tech Hand Up Extrem Surg*. 2009; 13(2): 85-89.
11. Xarchas KC, Tilkeridis KE, Pelekas SI, et al. Littler's flap revisited: an anatomic study, literature review, and clinical experience in the reconstruction of large thumb-pulp defects. *Med Sci Monit*. 2008; 14(11): 568-573.
12. Hunter J, Schneider L, Mackin E, Callahan A. *Rehabilitation of the hand*, 3rd ed. St Louis: CV Mosby; 1990.
13. Dellon AL. The moving two-point discrimination test: clinical evaluation of the quickly adapting fiber/receptor system. *J Hand Surg*. 1978; 3: 474-481.
14. Novak CB. Evaluation of hand sensibility: a review. *J Hand Ther*. 2001; 14(4): 266-272.
15. Matsuzaki H, Narisawa H, Miwa H, Toishi S. Predicting functional recovery and return to work after mutilating hand injuries: usefulness of Campbell's Hand Injury Severity Score. *J Hand Surg* 2009; 34(5): 880-885.
16. Napier JR. The prehensile movements of the human hand. *J Bone Joint Surg Br*. 1956; 38: 902-913.
17. Heitmann C, Levin LS. Alternatives to thumb replantation. *Plast Reconstr Surg*. 2002; 110(6): 1492-1503.

PERFORATIONS COMPLICATING JEJUNAL DIVERTICULA: OUR EXPERIENCE

J. Ray, P.K. Singh, S. Kumar, S.K. Sahu ✉, P.K. Sachan

Department of Surgery, Himalayan Institute of Medical Sciences

PERFORATIONS COMPLICATING JEJUNAL DIVERTICULA: OUR EXPERIENCE (Abstract): Single jejunal diverticula are rare surgical entities. They sometimes present clinically due to complications, such as: perforation, bleeding, obstruction, etc. In this retrospective study we have included three cases of single jejunal diverticula complicated by perforation and subsequent peritonitis. All cases underwent surgery and repair or resection and anastomosis done. One patient died due to haemorrhagic complications and rest recovered uneventfully.

KEY WORDS: JEJUNUM; DIVERTICULA; COMPLICATION; PERFORATION

SHORT TITLE: Perforations of jejunal diverticula

HOW TO CITE: Ray J, Singh PK, Kumar S, Sahu SK, Sachan PK. Perforations complicating jejunal diverticula: our experience. *Jurnalul de chirurgie* (Iaşi). 2013; 9(1): 85-88. DOI: 10.7438/1584-9341-9-1-11.

INTRODUCTION

Diverticula of intestine is a pouch or pocket extending through the layers of the bowel wall. Diverticula is of true type when it contains all layers of intestinal wall. A false diverticula lacks the muscle layer. Jejunal diverticula is the rarest of small intestinal diverticula. Jejunal diverticula are rare and single ones moreover.

Incidence has been reported as 0.5 to 2.3% from radiological study and 0.3% to 4.5% from autopsies. Many of the diverticula remain silent or may be responsible for non-specific chronic abdominal symptoms such as abdominal pain, nausea, flatulence, and diarrhea. Jejunal diverticula may be complicated by perforation, bleeding, obstruction [1-3].

In this retrospective study we present three cases of single jejunal diverticula complicated by perforation and peritonitis.

CASE REPORTS

Case 1

The patient was a 65 year obese old man with the complaint of abdominal pain, constipation and fever for last 3 days. Physical examination revealed a tender and rigid abdomen with masked liver dullness and an empty rectum. X-ray abdomen revealed free gas under both domes of the diaphragm and ground glass opacity of rest of abdomen.

Haemogram revealed haemoglobin 12g/dL, total leucocyte count 17,000/mm^3. Ultrasonogram revealed distended bowel loops and free fluid in the peritoneal cavity. Urgent exploratory laparotomy was done and a perforated single jejunal diverticula was found about 1 foot from duodenojejunal flexure.

The diverticula was in the mesenteric side of jejunum.

Received date: 19.12.2012
Accepted date: 30.12.2012

Correspondence to: Shantanu Kumar Sahu, MS, FAIS, FMAS, FIAGES.
Department of General Surgery Himalayan Institute of Medical Sciences
Swami Ram Nagar Post - Doiwala Dehradun Uttarakhand, India, Pin 248140;
Phone: 0091 (0) 9412 93 38 68
Fax: 0091 (0) 1352 47 13 17
E-mail: lntshantanu@yahoo.co.in

Peritoneal cavity was filled with purulent fluid and bile. The segment of jejunum was resected and end-to-end anastomosis was done along with meticulous peritoneal lavage and drainage. A feeding jejunostomy was constructed distal to the anastomosis. Patient developed pneumonia in post-operative period but eventually improved without any further morbidity.

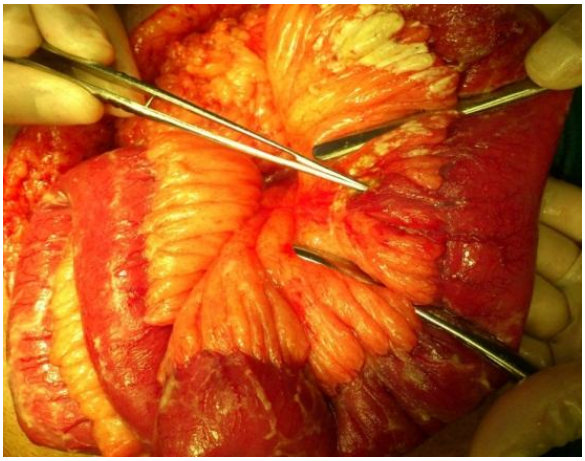

Fig. 1 *Case 1:* intraoperative photograph showing perforated mesenteric jejunal diverticula

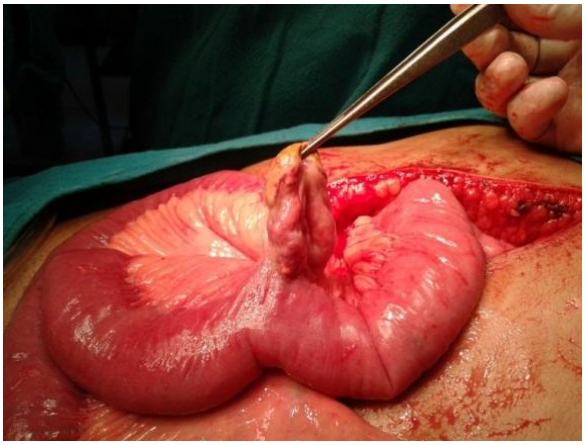

Fig. 2 *Case 2:* intraoperative photograph showing perforated mesenteric jejunal diverticula

Case 2

The 48 year old patient was being treated for haemorrhagic dengue when he suddenly developed severe pain in the upper abdomen and subsequent constipation and distension of the abdomen. His abdomen was tender, tense and rigid. Rebound tenderness was present. X-ray demonstrated free gas under the domes of diaphragm. His haemoglobin was 9gm/dL, total leucocyte count was 11,000/mm^3 and total platelet count was 40,000/mm^3.

Patient was taken for emergency exploratory laparotomy. A single perforated jejunal diverticula was found about 2 feet from duodenojejunal flexure. It was leaking contents abundantly. The diverticula was narrow mouthed and midway between mesenteric and antimesenteric border. The perforation was at the apex and the base was evidently not involved.

The diverticula was resected at its base and primary repair of jejunum was done. Patient was managed postoperatively in intensive care unit and succumbed to hemorrhagic dengue.

Case 3

This 53 year old male patient was admitted to the emergency with complaints of abdominal pain, constipation, and distension of abdomen for 2 days. Physical examination demonstrated a distended, tender and rigid abdomen, masked liver dullness and empty rectum. X-ray showed free gas under diaphragm and features of generalized peritonitis. Patient's haemoglobin was 11g/dL, total leucocyte count was 14,600/mm^{3,} and blood urea nitrogen was 56mg/dL.

Emergency exploratory laparotomy was done. A single jejunal diverticula perforated at the apex was found about one and a half foot away from duodenojejunal flexure. It was situated in the antimesenteric aspect of jejunum. Wedge resection of the diverticula and adjacent jejunal wall was done with primary repair in two layers. Feeding jejunostomy was created for postoperative enteral feeding. Patient recovered uneventfully.

DISCUSSION

Diverticula of the gastrointestinal tract are fairly common and most are of colonic type. True diverticulas contain all layers of the bowel wall and false ones are simply herniation of bowel mucosa through its wall. False diverticulas are mostly acquired. They probably occur because of motor

dysfunction of the smooth muscle or the myenteric plexus of the small intestine that generate increased intraluminal pressures (jejuno-ileal dyskinesia) and peristalsis .The mucosa herniates usually in the areas where mesenteric vessels pierce bowel wall. Therefore the majority is situated on the mesenteric side, but diverticula on antimesenteric side are also found which are rarer. Jejunal diverticula often coexist with colonic ones [4].

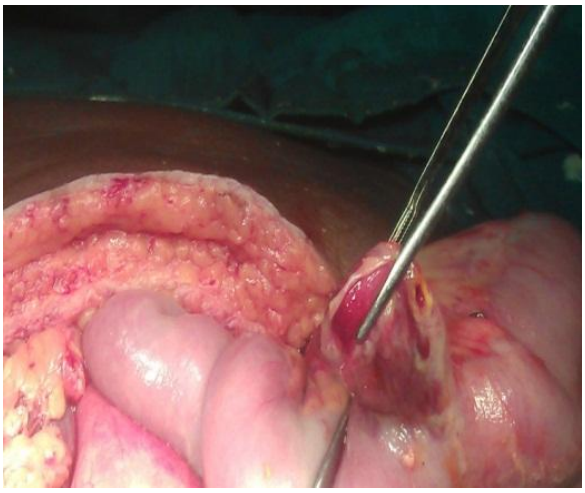

Fig. 3 *Case 3:* perforated solitary antimesenteric jejunal diverticula

Multiple jejunal diverticulas are rare and single diverticulas are rarer. These are found more commonly in the elderly and a slight male preponderance has been noted. Mickley found an incidence of 4% among patients aged more than 70 years [5].

Jejunal diverticula are mostly asymptomatic, may give rise to symptoms like pain, flatulence, and borborygmi, may produce malabsorption syndrome. It may also be complicated by hemorrhage, perforation, obstruction necessitating surgery in 10% of cases [6].

Jejunal diverticula may present as perforation due to necrotising inflammation (82%), trauma (12%) or foreign body impaction (6%). Eventually generalised peritonitis or localised intraperitoneal abscess may form. Clinical features are extremely variable, so the imaging modalities are essential in reaching diagnosis.

Symptoms vary from vague intermittent abdominal pain highly variable in location, to acute abdominal pain, with associated leucocytosis. But these can also be encountered during emergency laparotomies for hollow viscus perforation implied by clinical feature and free gas under the diaphragm as with our three cases. CT scan is the best imaging modality in these cases. CT typically shows nonspecific changes that are consistent with inflammation and infection. Frequent descriptions include evidence of an inflammatory mass containing gas, wall thickening of the involved segment, and oedema of the surrounding tissues, including fat or fascial planes [7].

Management of perforation is by resecting the involved segment with primary anastomosis. The surgical treatment options are segmental jejunal resection and end-to-end anastomosis. But this is possible if the perforated diverticula are sufficiently away from DJ junction.

The surgical options become limited in perforations very close to DJ junction, as there is hardly any length of jejunal available for joining together. Moreover majority of patients are elderly with co-morbidity in perforated duodenal diverticula, the peritonitis is usually in retroperitoneal plane and conservative approach is adopted. If at all operation is decided, it involves complete diversion of gastric and biliary flow from affected area of duodenum. The surgical option may be closure of mouth of diverticula with a purse string suture, wedge excision of the diverticula or formal resection and anastomosis of the segment. Previous studies have shown that a laparoscopic approach is successful. Extensive resection should be avoided as this has the potential to lead to short bowel syndrome [8,9].

Novak et al. have demonstrated a few cases where a localised perforation of jejunal diverticula could be treated non-surgically with either intravenous antibiotic therapy or computed tomography-assisted percutaneous drainage of the abscess [10].

Bleeding is another important complication of jejunal diverticula. It usually presents as lower gastrointestinal bleed but rare cases of haematemesis have been reported. These can be diagnosed by CT scan or small bowel contrast studies, but technetium red cell tagged scan and mesenteric angiography are more specific and offer scope of arterial embolization.

In haemodynamically unstable patients need urgent laparotomy and resection of bleeding segment and primary anastomosis [11].

Intestinal obstruction may complicate jejunal diverticula. Large diverticula may cause intussusception. Enterolith and gallstones may cause mechanical obstruction and dyskinesia cause non-mechanical type of obstruction. Diagnosis is aided by X-ray and CT scan. Whatever the cause may be, the management is similar as with obstruction of other parts of small bowel. During laparotomy the enteroliths may be crushed and milked back into the colon [12].

CONCLUSIONS

Jejunal diverticulas are rare and may present with a variety of clinical spectrum. Awareness about their complications, early diagnosis and prompt intervention may prevent life threatening complications.

CONFLICT OF INTERESTS

None to declare

REFERENCES

1. Margolies NM. Diverticular disease of the small bowel. In: Morris JP, Wood CW, editors. *Oxford Textbook of Surgery.* New York: Oxford University Press; 2000. p. 1375-1380.
2. Wilcox RD, Shatney CH. Surgical implications of jejunal diverticula. *South Med J.* 1988; 81(11): 1386-1391.
3. Fisher JK, Fortin D. Partial small bowel obstruction secondary to ileal diverticulitis. *Radiology.* 1977; 122(2): 321-322.
4. Ahmedi SK, Saeed MH. Antimesenteric jejunal diverticulosis: A case report. *Eur J Surg Sci.* 2010; 1(3): 96-98.
5. Mickley V, Reismann B. The prevalence and significance of pseudodiverticulosis of the small intestines. *Dtsch Med Wochenschr.* 1989; 114(33): 1237-1241.
6. Chugay P, Choi J, Dong XD, Palder SB, Frey CB. Jejunal diverticular disease complicated by enteroliths: Report of two different presentations. *World J Gastrointest Surg.* 2010; 2(1): 26-29.
7. Graña L, Pedraja I, Mendez R, Rodríguez R. Jejuno-ileal diverticulitis with localized perforation: CT and US findings. *Eur J Radiol.* 2009; 71(2): 318-323.
8. Surov A, Stock K. Jejunal diverticulosis. *Eur J Med Res.* 2005; 10(8): 358-360.
9. Miller G, Mueller C, Yim D, Macari M, Liang H, Marcus S, Shamamian P. Perforated Duodenal diverticulitis: report of three cases. *Dig Surg.* 2005; 22(3): 198-202.
10. Novak JS, Tobias J, Barkin JS. Nonsurgical management of acute jejunal diverticulitis: a review. *Am J Gastroenterol* 1997; 92: 1929-1931.
11. Vilallonga R, Sanchez Garcia JL, Armengol M, Iordache N. Jejunal diverticula causing massive intestinal bleeding. *Chirurgia.* 2012; 107(5): 652-654.
12. Steenvoorde P, Schaardenburgh P, Viersma JH. Enterolith ileus as a complication of jejunal diverticulosis: two case reports and a review of the literature. *Dig Surg.* 2003; 20(1): 57-60.

VOLUMUL DUODENULUI UMAN

S. Suman

Departamentul de chirurgie operatorie şi anatomie topografică
Universitatea de Stat de Medicină şi Farmacie „N. Testemiţanu" Chişinău, Republica Moldova

THE VOLUME OF THE HUMAN DUODENUM (Abstract): This paper describes a method developed by the author, to determine the volume of the lumen of the duodenum. The method involves the use of rapidly hardening mixture of semi-dry consistency, which introduced with 0.5 liter syringe into the lumen of the duodenum retrograde, with ligation at the pyloric part of the stomach. There were studied 105 pieces (casting models of human duodenum) from persons of both sexes – 61 men and 44 women, aged from 13 to 93 years, mean age was 53.4 years. The results showed that the volume of the duodenum ranged from 75 mL to 496 mL, with an average volume of 275.7 mL. In 47.6% of cases it is below average, that is, 275.7 mL, and the remaining 52.4% of cases it exceeds 275.7 mL. CONCLUSION: The obtain results have sufficient accuracy to evaluate the morphological and structural peculiarities of the duodenum.

KEY WORDS: DUODENUM; ANATOMY; MORPHOLOGY; VOLUME

SHORT TITLE: Volumul duodenului uman
Volume of the duodenum

HOW TO CITE: Suman S. [The volume of the human duodenum]. *Jurnalul de chirurgie* (Iaşi). 2013; 9(1): 89-92.
DOI: 10.7438/1584-9341-9-1-12.

INTRODUCERE

Duodenul reprezintă unul din compartimentele tractului digestiv, care dispune de particularităţi structurale şi funcţionale specifice. Totodată, el reprezintă un rezervor (pentru o anumită perioadă de timp) pentru chimul alimentar propulsat din stomac, precum şi pentru secreţia celor mai voluminoase glande ale corpului uman – ficatul şi pancreasul.

Ductele eliminatorii ale celor din urmă formează *carrefour*-ul biliopancreatic [1]. Este vorba despre raporturile structurale şi spaţiale ale segmentelor terminale ale ductelor excretorii biliar şi pancreatice cu porţiunile duodenului, inclusiv cu papilele duodenale [2-9].

Particularităţile structurale ale duodenului se caracterizează prin valorile concrete ale unui şir de indicatori metrici, cum ar fi lungimea totală a organului şi a compartimentelor lui (DI, DII, DIII şi DIV) în parte, diametrul transversal la diferite niveluri, distanţa de la pilor la papila duodenală mare (PDM), precum şi până la papila duodenală mică (atunci când este prezentă) şi altele.

Un alt parametru al duodenului, mai puţin elucidat în literatura de specialitate, este volumul.

Obiectivul lucrării constă în reliefarea particularităţilor de volum ale duodenului uman, redate prin valori metrice.

MATERIAL ŞI METODĂ

Volumul duodenului uman a fost studiat pe 105 piese, prelevate de la persoane de ambele sexe: 61 bărbaţi şi 44 femei.

O parte din datele din acest articol au fost prezentate în cadrul celei de a *XXIV-a Reuniune a chirurgilor din Moldova*, Piatra Neamţ, 11-13 octombrie 2012.

Received date: 20.10.2012
Accepted date: 31.10.2012

Adresa de corespondenţă: Dr. S. Suman
Departamentul de chirurgie operatorie şi anatomie topografică
Universitatea de Stat de Medicină şi Farmacie „N. Testemiţanu" Chişinău,
Bd. Ştefan cel Mare, Nr. 192, MD-2004, Chişinau, Republica Moldova
Tel.: 00373 (0) 79 43 57 01
E-mail: sumanser@yahoo.com

Vârstele pacienților au variat între 13 şi 93 de ani (vârsta bărbaților de la 17 la 83 de ani, iar a femeilor de la 13 la 93 de ani). Vârsta medie în lotul global a fost de 53,4 ani, cea a persoanelor de sex masculin fiind de 51,2 ani, iar cea a persoanelor de sex feminin 56,4 ani. Piesele studiate au fost prelevate în secția de tanatologie a Centrului de Medicină Legală din Chişinău. Distribuția cazurilor analizate pe sexe şi perioade de vârstă este prezentată în Tabel I.

Bărbații au constituit 58,1% din totalitatea cazurilor cercetate, iar femeile – 41,9%. În funcție de perioada de vârstă predomină, atât printre bărbați cât şi printre femei, cei cu vârste cuprinse între 51 şi 60 de ani – 34 de cazuri (32,4%). Persoanelor de vârsta înaintată (peste 70 ani) i-au revenit 17,1% din totalitatea cazurilor, deoarece o mare parte dintre aceştea decedează la domiciliu si sunt supuşi expertizei medico-legale.

Tabel I Distribuția persoanelor pe sexe şi perioade de vârstă

	Decadele de vârstă							
	< 20	21-30	31-40	41-50	51-60	61-70	>70	Total
M	2 (3,3%)	7 (11,5%)	6 (9,8%)	12 (19,7%)	24 (39,3%)	7 (11,5%)	3 (4,9%)	61 (58,1%)
F	4 (9,1%)	3 (6,8%)	2 (4,6%)	4 (9,1%)	10 (22,7%)	6 (13,6%)	15 (34,1%)	44 (41,9%)
Total	6 (5,7%)	10 (9,5%)	8 (7,6%)	16 (15,3%)	34 (32,4%)	13 (12,4%)	18 (17,1%)	105 (100%)

M sex masculin; F sex feminin

Se cunosc mai multe modalități de a studia particularitățile structurale ale duodenului la om. În actualele cercetări organul respectiv a fost studiat printr-o metodă elaborată de către autor. Ea constă în confecționarea modelelor (mulajelor) gipsate ale duodenului prin injectarea în lumenul lui a unui amestec pe bază de gips. Masa introdusă în duoden are consistență semilichidă şi se introduce cu ajutorul unei seringi de 500 mL. Această substanță este uşor auto-solidificabilă.

Următoarea etapă constă în înlăturarea mecanică a pereților duodenului prin disecarea lor. După spălare şi îndepărtarea reminiscențelor tisulare, modelele gipsate ale organului se instalează pe un suport pentru a fi studiate.

Prin metoda succint descrisă mai sus, am confecționat 105 piese (modele gipsate ale duodenului uman). Pe acestea cu o exactitate înaltă, se pot stabili forma organului, volumul lui, unele dimensiuni liniare, cum ar fi lungimea, atât totală, cât şi a segmentelor DI, DII, DIII şi DIV, relieful mucoasei, inclusiv numărul şi orientarea spațială (circulară, oblică) ale pliurilor mucoasei, la fel, şi lungimea sau lățimea lor. Totodată, metoda elaborată oferă posibilitatea de a stabili prezența diverticulilor duodenali, sediul topografic, forma şi dimensiunile liniare ale lor, precum şi raportul (diametrul bazei) cu lumenul duodenal.

La evaluarea stării funcționale a organelor, inclusiv a volumului lor, se ia în calcul gradul de plenitudine al organului, cât şi starea lui de vacuitate. Confecționarea modelelor gipsate ale duodenului permite stabilirea volumului duodenului cu un grad suficient de exactitate, în stare de plenitudine totală a organului. Metoda determinării volumului constă în măsurări directe, volumul organului echivalează cu cantitatea lichidului dezlocuit în care se scufundă modelul gipsat al duodenului. În acest scop se foloseşte un vas din plastic, volumul căruia depăşeşte de 2–3 ori pe cel al probelor supuse examinării. Pe peretele vasului este montată o scală gradată în mililitri. Diferența dintre nivelul de până la scufundarea pieselor supuse examinării şi cel instalat după scufundarea lor, echivalează cu volumul duodenului dat.

Deşi nu se observă raporturi strict interdependente referitoare la forma şi volumul organelor, totuşi, în plan individual, ele pot fi observate.

REZULTATE ŞI DISCUȚII

Volumul lumenului duodenal, stabilit pe modele gipsate, a variat între 75 şi 496 mL (volum mediu de 275,7 mL). La bărbați volumul a variat între 107 şi 496 mL (volum mediu de 294 mL), iar la femei între 75 şi 445 mL (volum mediu de 249 mL).

Unul dintre criteriile care caracterizează mai amplu particularitățile de volum ale duodenului, este numărul de cazuri (exprimat procentual sau în valori absolute) ce depăşesc volumul mediu al organului, egal, după cum s-a menționat anterior, cu 275,7 mL, în raport cu cel al persoanelor cu volum duodenal sub cel mediu. Integral pe lot, acest indicator a constituit 50 (47,6%) de cazuri, inclusiv la bărbați 33 (54,1%) de observații şi la femei 17 (38,6%) observații.

O analiză mai amplă a subgrupului vizat demonstrează că numai în 10 cazuri – 6 bărbați şi 4 femei – volumul duodenului depăşea 400 de mL; în alte 34 cazuri – 23 bărbați şi 11 femei – el oscila între 300 şi 400 de mL. De menționat că numai în 8 cazuri – 4 bărbați şi 4 femei – indicatorul dat varia de la 276 mL la 300 mL.

Subgrupul cazurilor în care volumul lumenului duodenal nu depăşea pe cel mediu – 275,7 mL – stabilit pe lot, număra 55 de observații sau 53,4%, 28 bărbați şi 27 femei.

La analiza acestui subgrup de cazuri, s-au luat în calcul următoarele particularități: s-a ținut cont de numărul observațiilor în care volumul duodenal varia între 275,7 mL şi 200 mL. Astfel de cazuri printre bărbați au fost înregistrate la 22 (36,1%) piese, în timp ce printre femei cazuri similare au fost 17 (38,6%). Totodată, au fost analizate separat observațiile în care volumul duodenal era sub 200 de mL. La persoanele de sex masculin asemenea cazuri au fost în număr de 6 (9,8%), iar la cele de sex feminin, 10 (22,8%).

De remarcat ca la femei în 5 cazuri volumul lumenului duodenal oscila între 75 mL şi 150 mL, în timp ce la bărbați numai într-un singur caz parametrul dat echivala cu 107 mL – cel mai scăzut volum înregistrat la bărbați.

Valorile volumului duodenal au fost analizate şi din punct de vedere al numărului de cazuri pe lot, în care volumul duodenului era sub 200 mL – 16 (15,2%) cazuri şi numărul cazurilor care depăşeau 400 de mL – 7 (6,7%) cazuri. După excluderea valorilor extreme, s-a stabilit numărul cazurilor în care volumul lumenului duodenal oscila între 200 şi 300 de mL – 47 (44,8%) observații, ceea ce constituie cea mai înaltă frecvență pe lot a indicatorului vizat. Fireşte, în acest interval se înscrie şi lumenul mediu al duodenului egal, după cum s-a menționat, cu 275,7 mL. Ultimul subgrup include 35 (33,3%) de persoane la care volumul duodenului a variat între 300 şi 400 de mL. După cum demonstrează datele obținute, aproximativ fiecare a treia persoană prezintă un asemenea volum duodenal – parametru demn de a fi luat in considerație de către cei ocupați de diagnosticul şi medicația patologiilor zonei hepato-pancreato-duodenale.

Datele referitoare la valorile volumului duodenal sunt prezentate succint în Tabel II.

Din datele pe care le avem la dispoziție, putem constata că variațiile care se referă la volumul duodenului uman, au o anvergură foarte largă. Valorile maxime ale indicatorului le depăşesc pe cele minime de multe ori; la femei, de exemplu, de 5,9 ori (445 mL versus 75 mL), iar la bărbați de 4,6 ori (496 mL versus 107 mL).

Analizând valorile medii prin prisma apartenenței de sex, putem observa că, la bărbați, media indicatorului vizat depăşeşte acelaşi parametru la femei cu 16,6%.

Tabel II Volumul lumenului duodenal

	Volumul duodenal < 275,7 mL	Volumul duodenal > 275,7 mL	Volumul mediu (mL)	Total
M	33 (54,1%)	28 (45,9%)	294,9	61 (58,1%)
F	17 (38,6%)	27 (61,4%)	249,0	44 (41,9%)
Total	50 (47,6%)	55 (52,4%)	275,7	105 (100%)

M sex masculin; F sex feminin

CONCLUZII

Modelele gipsate ale duodenului facilitează stabilirea volumului duodenal prin măsurări directe. Tehnica explorării este accesibilă în orice laborator, iar rezultatele obținute au o exactitate suficientă pentru a evalua starea morfologică a organului şi particularitățile lui structurale.

CONFLICT DE INTERESE

Autorul nu declară nici un conflict de interese.

BIBLIOGRAFIE

1. Vlad M. *Carrefour-ul biliopancreatic.* Bucureşti: Editura Modelism; 1999. p. 173.
2. Abell TP, Wercman RF, Familoni BO. Biliar, pancreatic and sphincter of Oddi electrical and mechanical signals recorded during ERCP. *Dig Dis Sciens.* 1998; 43(3); 540–546.
3. Albu I, Geogia R. *Anatomia clinică*. Ediția III, Bucureşti: Editura Big ALL; 2004. p. 298.
4. Andronescu A. *Anatomia dezvoltării omului. Embriologie medicală*. Bucureşti: Editura Medicală; 1987.
5. Şcerbina R. *Hidrodinamica biliară în perioada postoperatorie precoce şi modalitățile de corecție ale hipertensiunii biliare.* Iaşi: Teză de doctorat U.M.F. Iaşi; 2003. p. 245.
6. Alexandrov TI. *Anatomia chirurgicală a componentului neuro-vascular a papilei duodenale mari.* Tomsc: Teză de doctorat; 2006. p. 119.
7. Bredihin SV. *Variante anatomice a papilei duodenale mici şi vascularizația sa.* Tomsc: Teză de doctorat; 2005. p. 22.
8. Ermolov AS, Jarahovici IA, Gucasian AA. Papilotomia endoscopică. *Obz Hirurghia*. 1991; 3: 129–134.
9. Ectov PV. *Datele anatomo-funcționale ale tratamentului tumorilor benigne de la nivelul complexului coledoco-duodenal.* Moscova: Teză de doctorat; 2004. p. 36.

Jurnalul de Chirurgie (Iaşi), 2013, Vol. 9, Nr. 1

LAPAROSCOPIC SURGICAL TRAINING - A THREE STAGES MODEL -

R. Moldovanu[1,2] ✉, E. Târcoveanu[1], C. Bradea[1]

1) Department of surgery, University of Medicine and Pharmacy "Gr.T. Popa" Iaşi, Romania
2) Department of surgery and oncology, Les Bonnettes Hospital, Arras, France

LAPAROSCOPIC SURGICAL TRAINING. A THREE STAGES MODEL (Abstract): The classic "Halstedian" apprenticeship model for surgical training takes place into the operating theater under the strict coordination of a senior surgeon. The development of minimally invasive surgery (MIS) rapidly revealed that this apprenticeship model is insufficient to successful fulfill the well known three stages of training of Rasmussen model – skill-based behavior (SBB), rule-based behavior (RBB) and knowledge-based behavior (KBB) – due to ethical, medico-legal and economic considerations and a specific training using different methods (theoretical and hands-on courses using simulators, animal models and web resources) is mandatory. However it isn't a worldwide accepted laparoscopic training curriculum. We present our experience with different types of teaching methods; in this way we retrospectively reviewed our experience in laparoscopic education, presenting data using Rasmussen model, as a dynamic three stages model: 1) first stage (the beginning), from 1993 until 1995, our staff acquired SBB, RBB and KBB for basic MIS procedures: cholecystectomy, appendectomy, surgical ablation of ovarian cysts; 2) the second stage, from 1996 until 1999, characterized by continuous training of our surgical staff until the achievement of the KBB level for basic MIS procedures and training for other operations (laparoscopic treatment of the groin hernias, eso-gastric and bariatric surgery) and the teaching of the residents and the surgeons from Moldova region to achieve SBB and RBB for basic MIS procedures; 3) the third stage, from 2000 until present characterized by a continuous improvement of the surgical teams' laparoscopic skills for different procedures, and developing a modern curricula for laparoscopic education. CONCLUSIONS: There is no universal method for laparoscopic training. Our experience demonstrates good results using a combination of training methods which allowed acquiring: SBB (Basic skills) using virtual reality (VR) simulators and box trainers; RBB (especially for laparoscopic cholecystectomy) using multimedia resources, live operations / proctorship, VR simulators (with force feed-back), box trainers (liver-gallbladder porcine model) and live pig surgery; KBB using VR simulators, multimedia resources, live operation / proctorship, and live pig surgery. An assessment method for laparoscopic training is mandatory; in this way we prefer reviewing the recording data by experts using Global Rating Score (GRS).

KEY WORDS: LAPAROSCOPY; TRAINING; SURGICAL EDUCATION; SIMULATORS; HUMAN BEHAVIOR

SHORT TITLE: Laparoscopic training

HOW TO CITE: Moldovanu R, Târcoveanu E, Bradea C. Laparoscopic surgical traning. A three stages model. *Jurnalul de chirurgie* (Iaşi). 2013; 9(1): 93. DOI: 10.7438/1584-9341-9-1-13.

Power point presentation

This paper was presented as invited lecture to the *EuroAmerican Multispeciality Summit VI, Laparoscopy and Minimally Invasive Surgery*, February 13-16, 2013, Orlando, Florida, U.S.A.

Received date: 20.02.2013
Accepted date: 28.02.2013

Correspondance to: Radu Moldovanu, MD, PhD
Departament of Surgery and Oncology
Les Bonnettes Hospital, Arras, France
2 rue Dr. Forgeois, 62012, Arras, Cedex, France
Phone: 0033(0) 3 21 60 22 70
Fax: 0033(0) 3 21 60 22 58
E-mail: rmoldovanu@gmail.com

Jurnalul de Chirurgie (Iaşi), 2013, Vol. 9, Nr. 1

LAPAROSCOPIC SURGICAL TRAINING

R.M. Satava

Department of surgery, University of Washington

HOW TO CITE: Satava RM. Laparoscopic surgical traning. Letter to the editor. *Jurnalul de chirurgie* (Iaşi). 2013; 9(1): 95.
DOI: 10.7438/1584-9341-9-1-14.

The paper by Moldovanu R. et al, entitled *LAPAROSCOPIC SURGICAL TRAINING - A THREE STAGES MODEL* describes the authors' experience of establishing a basic laparoscopic skills based training system which is consistent with current educational theory and provides a framework for developing a full curriculum for teaching novices (residents, non-laparoscopic faculty, etc.) and providing assessment tools.

There are a few important elements that need to be emphasized which differentiates this new approach to a quantifiable method of training and assessment from the previous "see one, do one, teach one" traditional model. They are:

1) QUANTIFYING: The training is quantifiable with specific measurements. Thus the curriculum development must begin with the unambiguous definition of the "outcomes measures" in order for the training experience and assessment evaluation provide unequivocal information to guide the learner in their training and the assessor to accurately grade performance

2) ERRORS: When developing the cognitive (didactic) portion of the training (the lecture series given before allowing the learner to proceed to the skills training), it is critical to teach the novice the COMMON ERRORS; this provides a background on not only the correct procedures, but also how to avoid, recognize or remediate an error should one occur.

3) BENCHMARK: The learner must continue to perform the skills until they have achieved "proficiency" – their training is not for a specific time, but continues until the number of trials (two consecutive trials in which their performance is equal to that of an experienced or expert surgeon) has demonstrated that they (the learner) are competent. The „benchmark" is determined by initially having experienced surgeons (faculty) perform the curriculum (with 2 consecutive trials without improvement demonstrating their learning curve to proficiency) – and then the mean score of the faculty performance is determined as the „benchmark" that the learner must achieve

While there are many nuances regarding the manner in which the training and assessment are put into practice in individual training settings, the basic additional principles above are the criteria that distinguish the new, quantitative method of training and assessing surgical skills differentiates from the traditional model and can provide a scientific, objective measure of performance.

Correspondence to: Richard M. Satava, MD FACS
Department of Surgery, Mailstop 356410
University of Washington
1959 NE Pacific Street
Seattle, WA, 98195, USA
Phone: (206) 616-2250
E-mail: rsatava@u.washington.edu
URL: http://depts.washington.edu/biointel

Jurnalul de Chirurgie (Iaşi), 2013, Vol. 9, Nr. 1

SCALÉNOTOMIE ANTÉRIEURE POUR SYNDROME DE CÔTE CERVICALE

Ion Făgărăşanu

Revista de Chirurgie 1941; 3-4/44: 220-228

Observation :

La malade B.G. âgée de 20 ans, corsetière, est internée à l'Hôpital de l'Académie Roumaine (Fondation Elias), le 19 Juin 1940, pour un syndrome au niveau du membre supérieur droit, caractérisé par des engourdissements et des fourmillements dans l'avant-bras et dans la main, des douleurs, en particulier nocturnes, la diminution de la force et l'imprécision des mouvements de la main droite.

Historique. La maladie date du mois de Janvier 1940; elle a débutée par la diminution de la force musculaire de la main droite, une sensation de fourmillement de plus en plus génante, puis des engourdissements et de l'hypoesthésie du membre supérieur droit.

La malade est internée dans un sanatorium où elle suit un traitement, mais sans obtenir de résultats. Elle est ensuite examinée par un neurologue (M. Façon), qui lui fait faire une radiographie de la région cervico-dorsale de la colonne et pose le diagnostic de côte cervicale, recommandant à la malade d'entrer à l'hôpital pour se faire opérer.

Antécédents personnels: menstruée à 13 ans, menstrues régulières, suffisants, sans douleurs. Scarlatine à 6 ans. Rougeole à 18 ans. Des bronchites répétées presque chaque hiver.

Antécédents hérédo-collattéraux: le père est mort à la suite d'une péritonite. La mère est bien portante. Les frères, les sœurs, de même.

État présent: la malade, qui a une bonne constitution, présente une légère hypertrophie du corps thyroïde au niveau de l'isthme.

Le système lymphatique: les ganglions sous-mandibulaires sont un peu augmentés de volume.

L'appareil respiratoire: normal.

L'appareil circulatoire: le sommet du coeur dans le IV-ème espace intercostal gauche; la matité cardiaque ne dépasse pas le rebord droit du sternum. Le rythme régulier, 68 à la minute. Aucun bruit surajouté.

Rien d'anormal du côté du foie, de la rate, de *l'appareil digestif* ou *urinaire*.

Le système nerveux: les pupilles égales, réagissent normalement à la lumière et à la distance. La mobilité des globes oculaires est normale. Rien à signaler du côté des autres nerfs crâniens.

Le membre supérieur droit: douleurs spontanées dans l'avant-bras et dans la main; douleurs à la compression de la région thénar. Légère atrophie de cette région. Troubles trophiques des ongles. Mobilité active diminuée. Les mouvements fins des doigts s'effectuent difficilement. La force segmentaire est beaucoup diminuée. La force dynamométrique est diminuée de moitié par raport à la main gauche. Les réflexes stylo-radial, stylo-cubital et tricipital se produisent des deux côtés; ils sont plus vifs du côté gauche. Les réflexes rotuliens et achilléens se produisent bilatéralement. Le réflexe cutané plantaire se produit bilatéralement. Les réflexes cutanés abdominaux, de même. La sensibilité objective: légère hypoesthésie tactile et douloureuse au niveau de la face palmaire et dorsale des doigts de la main droite.

En présence de ce tableau clinique, nous répétons la radiographie de la colonne cervico-dorsale (Fig. 1) et nous constatons qu'en effet, la 7-ème vertèbre cervicale

présente du côté droit une côte surnuméraire de petites dimensions, de forme triangulaire, ayant l'aspect d'un appendice costiforme. Du côté gauche aussi, une petite côte cervicale, plus réduite que celle du côté droit, ayant l'aspect d'une hypertrophie de l'apophyse transverse.

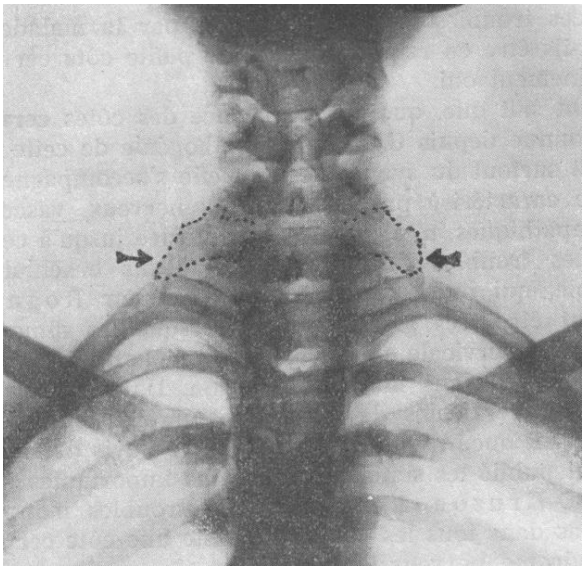

Fig. 1 Radiographie de la colonne cervico-dorsale : la 7-ème vertèbre cervicale présente du côté droit et gauche une côte surnuméraire de petites dimensions

Les troubles nerveux présentés par la malade pourraient-ils être en relation avec cette petite côte cervicale? Certainement oui.

On sait que, quoique l'existence des côtes cervicales soit connue depuis Galien, la pathogénie de cette affection et surtout du syndrome dont elle s'accompagne, syndrome caractérisé par des troubles nerveux, vasculaires et sympathiques, n'est pas encore élucidée jusqu'à ce jour.

Les troubles des racines du plexus brachial, par exemple, qui ont été décrits dès 1855 par Rognetta, peuvent être très grands, même lorsque les dimensions de la côte cervicale sont très petites (Mendel), comme ce fut dans notre observation. Dans d'autres cas, des côtes cervicales de dimensions impressionnantes ne produisent aucun trouble apparent. De l'avis des auteurs qui ont publié les statistiques les plus importantes (Borchard, Cruzon, Keen etc.), les troubles n'apparaissent pas dans tous les cas où il existe une côte cervicale, le syndrome nerveux et vasculaire n'a pu être constaté que dans 5-10% des cas, tout au plus.

L'affection est d'ailleurs assez fréquente et peut être rencontrée dans 1,5 jusqu'à 2,5% du total des individus examines. Dans un tableau publié par Huriez, sur 2066 individus examinés, on en trouvé 30 qui présentaient des côtes cervicales, ce qui constitue un pourcentage moyen de 1,4%. Ce qui est très curieux, c'est que les femmes sont plus fréquemment atteintes que les hommes (dans 70-72% des cas, selon Cruzon, ce sont les femmes qui sont atteintes). Cela pourrait s'expliquer par le fait que la région sus-claviculaire étant beaucoup plus étroite chez la femme que chez l'homme (à cause des dimensions plus réduites du thorax et de la clavicule), le plexus brachial et l'artère sont plutôt gênés chez la femme que chez l'homme; l'anomalie étant une malformation du type réversif, nous n'avons aucun motif puissant de croire que la femme soit plus exposée à ce genre d'anomalies.

Dans presque tous les cas, les troubles s'observent d'un seul côté, bien que l'anomalie soit toujours symétrique, mais elle est plus développée d'un côté.

L'âge où apparaissent les troubles varie de 20 à 40 ans, quoique l'affection existe dès la naissance. Cette apparition tardive des troubles les a fait attribuer aussi à d'autres facteurs favorisants et réflexes, outre la compression mécanique exercée par la côte surnuméraire sur le plexus brachial et l'artère sous-claviculaire.

Les troubles nerveux du côté du plexus brachial sont les plus fréquents et peuvent être rencontrés dans 75%, selon Perazzo. Ces troubles peuvent être dus à une simple irritation du plexus ou à une compression exercée sur lui. Les troubles de sensibilité au niveau de l'extrémité du membre et de l'avant-bras, les douleurs spontanées et provoquées, les troubles vasomoteurs et les troubles de motilité, enfin les troubles trophiques, sont les plus fréquemment rencontrés, comme ce fut aussi le cas dans notre observation.

Comme *traitement* de cette affection, nous avions à choisir entre: l'extirpation de la côte surnuméraire, opération exécuté pour la première fois sur le vif par Holmes Coote en 1891. Plus tard, en 1907, Keen publie un mémoire dans lequel il réunit 43 extirpations de côtes surnuméraires.

Cette extirpation peut être exécutée par deux voies: la voie antérieure, et dans ce cas l'incision de M. le Prof. Iacobovici pour l'extirpation de la première côte est la plus recommandable - ou la voie postérieure, recommandée par Streissler en 1912, qui est demeurée une voie d'exception.

Quelle que soit la voie suivie, l'extirpation de la côte cervicale expose à des incidents et à des accidents assez sérieux (lésion du canal thoracique ou de la grande veine lymphatique, hémorragies veineuses, lésions des racines du plexus). En outre, étant donné que dans 75% des cas (Crouzon), la côte cervicale se réduit à une hypertrophie de l'apophyse transverse, l'extirpation de ce moignon costal ou de l'apophyse hypertrophie, pourrait exposer à des récidives, par le développement d'une cal exubérante.

D'autre part, Aichel a montré que la simple extirpation de la côte ne résout pas le problème et qu'il y a, dans tous les cas, une compression exercée par le scalène antérieur (*le syndrome scalénique*). Par conséquent, pour obtenir un bon résultat il ne suffit pas de réséquer la côte surnuméraire, il faut aussi sectionner le scalène antérieur.

Cette suggestion a été suivie par Gladstone et Wakeley, qui ont exécuté pour la première fois, avec de bons résultats, la section *exclusive* du scalène antérieur, comme seul traitement du syndrome qui accompagne la côte cervicale. Craig et Knapper ont repris récemment (en 1937) l'idée de Gladstone et Wakeley et ont exécuté la scalénotomie antérieure, avec de bons résultats, dans 6 cas.

Connaissant les travaux sus mentionnés, nous nous sommes proposés de pratiquer *la scalénotomie antérieure*, sans essayer d'extirper la petite côte cervicale, cause des troubles.

Notre technique a été la suivante:

Par une incision transversale, longue de 5 cm., pratiquée dans la région sus-claviculaire droite, parallèle avec la clavicule et à 2 cm. au-dessus d'elle, nous avons sectionné l'aponévrose moyenne, découvrant le plexus brachial en dehors et le scaléne antérieur en dedans.

Après avoir reconnu le nerf phrénique, que nous avons isolé et écarté en dedans, nous avons sectionné entièrement le muscle scalène antérieur, immédiatement au-dessus de l'artère sous-claviculaire. A cette fin, nous avons introduit une petite spatule courbe derrière le muscle, pour défendre ainsi l'artère, après quoi nous avons pu sectionner le muscle, très facilement et sans aucun souci, dans le voisinage de son insertion inférieure.

Ensuite nous avons complètement fermé la plaie.

Les *suites post-opératoires* ont été des meilleures.

Les sensations d'engourdissement et de fourmillements dans l'avant-bras et dans la main droite ont disparu dès les premiers jours qui ont suivi l'opération, les douleurs spontanées ont disparu au bout de quelques jours, les mouvements des doigts sont devenus plus précis, la motilité revenant à la normale.

Jusqu'au jour où la malade a quitté l'hôpital (le 7 Juillet 1940), les troubles avaient presqu'entièrement disparu, la force dynamométrique demeurant encore un peu diminuée par rapport au côté oppose. Revue à plusieurs reprises au cours des neuf mois qui se sont écoulés depuis l'opération, nous avons pu constater que la guérison se maintenait et que la jeune patiente avait pu reprendre son travail.

Nous croyons que le résultat obtenu par nous dans ce cas par une intervention aussi bénigne, mérite d'être retenu et essayé par ceux de vous, Messieurs, qui auriez à traiter des cas de côtes cervicales produisant des troubles vasculaires ou nerveux, et cela d'autant plus que cette intervention, qui ne présente aucun risqué d'incident ou d'accident opératoire, est recommandée

comme temps complémentaire par ceux même qui pratiquent en même temps la résection de la côte cervicale (Aichel, Putti).

Dans notre pays, ce cas est, à notre connaissance, le premier cas de scalénotomie antérieure pour syndrome de côte cervicale, les cas publiés jusqu'à présent ayant fait une simple extirpation de la côte cervicale.

Récemment (1940) MM. Nasta et Dorin Dumitresco ont publié une excellente revue générale concernant le syndrome de côte cervicale, dans la Revue des Hôpitaux.

Discussion:

P. Topa: Le syndrome de la côte cervicale surnuméraire est plus complexe. Les douleurs ne sont pas dues seulement à la compression mécanique, car on les a vues réapparaitre même après l'extirpation de la côte surnuméraire.

Les procédés opératoires sont: la scalénotomie et l'extirpation de la côte cervicale. Simultanément avec l'extirpation, nous pratiquons aussi la sympathectomie par les délabrements provoqués aux tissus.

Personnellement, j'ai opéré 11 cas; dans certains d'entre eux, j'ai associé la scalénotomie avec l'extirpation de la côte cervicale, suivant le procédé de Putti. Il est à remarquer que si les troubles vaso-moteurs du membre supérieur disparaissent après l'intervention, il n'est pas rare que ces troubles réapparaissent après l'opération, ce qui dénote une fois de plus qu'il ne s'agit pas seulement de la compression mécanique de la côte surnuméraire, mais aussi d'un syndrome plus complexe.

Dorin Dumitresco: Nous nous permettons de verser aux débats l'observation d'un homme de 50 ans, envoyé par M. State Draganesco. Le malade souffrait de douleurs, troubles vaso-moteurs, impotence fonctionnelle, oscilométrie déficitaire, paresthésie, etc., complexe de troubles déterminés par l'existence d'une côte cervicale. L'ablation de cette malformation osseuse par voie antérieure nous a permis d'obtenir un résultat parfait et durable. A cette occasion, M. le Prof. Traian Nasta a étudié avec nous le syndrome provoqué par les côtes cervicales et nous avons publié un travail qui nous semble assez complet, dans la Revue des Hôpitaux. En conséquence, il nous semble que la scalénotomie pose des indications bien nettes quand le muscle prend une insertion anormale sur la côte surnuméraire, ou exerce une compression réelle de l'artère sous-claviculaire. Dans tous les autres cas d'irritation du plexus sympathique péri artériel, de compression de l'artère ou du plexus brachial, il faut intervenir et enlever l'obstacle que représente la côte cervicale.

Popescu-Herasca: Le cas de M. Făgărăşanu est important, tant du point de vue clinique que du point de vue du résultat opératoire. A la Clinique Chirurgicale et Orthopédique de l'Hôpital d'Enfants, j'ai eu l'occasion d'observer des cas de côtes cervicales découvertes à l'examen radiologique. Ce sont des malformations simples ou associées à d'autres malformations congénitales du rachis cervical, présentant des absences congénitales partielles ou totales de vertèbres cervicales, constituent le syndrome Klippel-Feil.

St. Popesco: Dans le cas de M. Făgărăşanu, qui a pratiqué la section de l'extrémité inférieure du scalène, on a agi sur le sympathique périvasculaire sous-claviculaire, et on a obtenu un résultat satisfaisant. Je ne crois cependant pas que cette opération soit toujours suffisante dans les cas de côtes cervicales. Dans plusieurs cas opérés par mois, dont une partie ont été publiés dans une thèse et une autre parti communiqués à la Société de Chirurgie, j'ai trouvé une compression d'une racine du plexus brachial, exercée par la côte cervicale ou le ligament qui unit cette côte cervicale avec la première côte. Dans d'autres cas, j'ai trouvé la racine nerveuse comprimée par une hypertrophie de l'apophyse transverse de la VII-ème vertèbre cervicale. L'extirpation du processus compresiff m'a toujours donné de bons résultats. Pour montrer que la compression exercée sur la racine nerveuse joue un grand rôle, je tiens à rappeler le cas

d'un officier qui présentait un syndrome douloureux dans la région du plexus brachial et chez lequel la radiographie a montré une légère hypertrophie de l'apophyse transverse de la VIIème vertèbre cervicale. A l'intervention pratiquée dans ce cas, on a trouvé un tissu congestif scléreux autour des racines, dû très certainement à une lymphangite tuberculeuse du sommet pulmonaire. Le débridement de ce tissu scléreux a amené la guérison immédiate des phénomènes douloureux et vasculaires du membre correspondant, mais le malade est mort le vingtième jour, avec des phénomènes de granulie.

En conclusion, je crois qu'en beaucoup de cas, la seule section du scalène antérieur est insuffisante, surtout lorsque la compression des racines s'exerce par l'un des éléments sus mentionnés.

Ion Făgărăşanu: Je remercie MM. Topa, St. Popesco, Dorin Dumitresco et Popesco-Herasca pour les intéressantes contributions personnelles qu'ils ont apportées à l'occasion de cette discussion.

D'après mes informations bibliographiques, c'est Gladstone et Wakeley qui ont été les premiers à exécuter la scalénotomie antérieure, comme je l'ai dit au cours de ma communication. L'idée de sectionner le scalène pendant l'extirpation de la côte surnuméraire est cependant due à Aichel (1922), de sorte que même si Putti avait exécuté cette opération en 1929, il n'a fait qu'adopter l'idée d'Aichel.

Je connais l'ouvrage de MM. Nasta et Dorin Dumitresco et je l'ai cité dans la bibliographie. C'est une excellente revue générale de la question. Quant au mécanisme d'action de la scalénotomie, je ne suis pas d'avis que les bons résultats seraient dus à la section des filets sympathiques ou à la sympathectomie péri-artérielle exécutée involontairement, l'opération de la scalénotomie étant si simple et peu délabrante que je peux affirmer avec certitude n'avoir fait, au cours de cette opération, la sacrifice d'aucun filet sympathique allant au membre supérieur. J'ai l'habitude des sympathectomies, parce que je les ai pratiquées, j'ai l'habitude des dissections, de sorte que je crois pouvoir affirmer cette chose. Je crois plutôt que la scalénotomie agit par le fait qu'elle élargit l'espace interscalénique où se trouvent pressées les racines du plexus brachial et l'artère et qu'elle leur permet de glisser en avant, vers la veine, évitant ainsi le traumatisme de la côte cervicale, située derrière les deux dernières racines du plexus brachial (C_8 et T_1).

Les cas relatés par M. St. Popesco illustrent les dangers auxquels nous expose l'extirpation de la côte cervicale, auxquels vient aussi s'ajouter la possibilité de récidive des troubles, par l'apparition d'une cal exubérante au niveau de la côte, qui est presque toujours incomplètement extirpée, étant sectionnée au niveau du col de la côte.

COMENTARIU LA ARTICOLUL SCALÉNOTOMIE ANTÉRIEURE POUR SYNDROME DE CÔTE CERVICALE

I. Făgărăşanu - *Revista de Chirurgie* 1941; 3-4/44: 220-228

Nicolae M. Constantinescu

Universitatea de Medicină şi Farmacie „Carol Davila" Bucureşti

Articolul prezentat la Societatea de Chirurgie din Bucureşti, precum şi discuţiile pe care le-a suscitat în urmă cu 72 de ani ne dau o imagine asupra seriozităţii, responsabilităţii asumate şi spiritului critic cu care era primită şi privită orice noutate în materie de terapeutică chirurgicală.

Coasta cervicală este o anomalie cunoscută de mult, cu o frecvenţă sub 1%, cu o bilateralitate în 80% din cazuri şi cu o simptomatologie prezentă doar la 1/10-1/15 dintre purtătorii ei [1]. Atunci când devine simptomatică, coasta cervicală se înscrie între cauzele care diminuă spaţiul existent în trigonul intercostoscalenic şi prin aceasta determină un sindrom compresiv pe structurile care-l traversează: artera subclaviculară şi plexul brahial. Semnele clinice ale sindromului scalenic sunt predominent nervoase în 94-97% din cazuri (compresia pe rădăcinile C_8-T_1), în rest datorându-se compresiei pe artera subclaviculară (sub 1% din cazuri) sau pe vena subclaviculară (4-6%) [2]. Aşa cum se procedează în orice sindrom canalar, principalul obiectiv chirurgical este reprezentat de lărgirea spaţiului unde este prezentă compresia, care este astfel desfiinţată. Acest obiectiv şi l-a propus Ion Făgărăşanu prin scalenotomia anterioară, operaţie simplu de executat şi care s-a dovedit a fi benefică imediat pentru pacientă. Cunoscutul dicton *adevărata chirurgie este arta de a simplifica lucrurile complicate şi de a nu complica lucrurile simple* este o realitate pe care ne-au transmis-o înaintaşii noştri şi pe care a încercat să o demonstreze autorul articolului pe care îl comentez. Nu este mai puţin adevărat că scalenotomia anterioară nu rezolvă întotdeauna compresia. Există cazuri în care coasta cervicală ridică elementele neurovasculare la fel cum un căluş ridică strunele unei viori sau prezenţa ei poate fi asociată cu elemente de compresiune în trigonul intercostoscalenic neevidenţiabile radiologic (diverse tipuri de structuri fibroase) [3]. Pentru acest motiv în sindromul defileului interscalenic datorat unei coaste cervicale, tehnicile chirurgicale recomandate astăzi pentru rezultatele bune pe termen lung sunt: extirparea coastei cervicale asociată cu scalenotomia anterioară pe cale cervicală [4] la care se poate asocia rezecţia coastei I efectuată pe cale transaxilară [4,5]. Aceste tehnici ridică factorul compresiv şi realizează o lărgire apreciabilă pentru spaţiul alocat în organism aperturii toracice superioare.

BIBLIOGRAFIE

1. Constantinescu NM. Rădăcina gâtului - confluenţa cervico-brahio-toracică. In: Constantinescu NM. editor. *Anatomie chirurgicală şi operatorie. vol. I. Cap şi gât*. Bucureşti: Editura Medicală [In press]
2. Jusufovici M, Sandset EC, Popperud TH, Solberg S, Ringstad G, Kerty E. An unusual case of the syndrome of cervical rib with subclavian artery thrombosis and cerebellar and cerebral infarctions. *BMC Neurol.* 2012; 12: 48-54.
3. Roos BD. Surgical treatment of the thoracic outlet syndromes. In: Cuschieri A, Hennessy TPJ. editors. *Current operative surgery*. London: Baillère Tindall; 1985.
4. Sanders RJ, Hammond SL. Management of cervical ribs and anomalous first ribs causing neurogenic thoracic outlet syndrome. *J Vasc Surg.* 2002; 36(1): 51-56.
5. Atasoy E. A hand surgeon's further experience with thoracic outlet compression syndrome. *J Hand Surg Am.* 2010; 35(9): 1528-1538.

Adresa de corespondenţă: Prof. Dr. N.M. Constantinescu
Universitatea de Medicină şi Farmacie „Carol Davila" Bucureşti
e-mail: nae_constantinescu@yahoo.com

Jurnalul de Chirurgie (Iaşi), 2013, Vol. 9, Nr. 1

PERSONALITĂȚI IESENE, VOL. XII

Ioan Timofte

Editura PIM; Iaşi 2012

Au trecut 40 de ani de când Ionel Maftei a lansat ambițiosul proiect *Personalități ieşene* (1972). De atunci, în cele 12 volume publicate până acum, au fost incluse 130 de biografii, adică 130 de vieți care au adus, în diferite domenii, o contribuție mai mică sau mai mare la binele comunității. Este de mirare cum a fost posibil ca o astfel de întreprindere să se permanentizeze, mai ales la noi, unde suntem obişnuiți cu abandonarea şi complet uitarea a tot felul de proiecte, poate tot atât de importante şi cu un impact tot atât de mare.

De la lansare, dicționarul *Personalități ieşene* şi-a dovedit un loc unic şi absolut respectabil în peisajul cultural ieşean şi nu numai. Obiectivul actualului autor, Ionel Timofte, inginer militar, a cărui formație devine vizibilă în acuratețea şi conciziunea prezentărilor, au rămas aceleaşi de la primul volum, acela de a cerceta, selecta şi include acele personalități ale căror realizări au dus la recunoaşterea comunității pe care au influențat-o pozitiv pe termen lung. Este adevărat că multe nume s-au impus singure.

Sunt nume care au fost şi sunt cunoscute de toți ieşenii. În cazul altora, puțini la număr, decizia de includere a fost subiectivă, mai ales în situațiile în care impactul asupra vieții comunității a fost mai limitat. Aceasta nu este o limită, din contra. Credem că proiectul trebuie să identifice şi alte personalități din domenii neglijate până acum: teologi, sportivi, ziarişti din media scrisă şi orală.

În definitiv, autorul nu face altceva decât să salveze un patrimoniu format dintr-o galerie vastă de portrete ce intenționează să surprindă esența realizărilor unor personalități recent dispărute, care au trăit în Iaşi sau au plecat de pe aceste meleaguri.

Credem, de asemenea, că la un moment dat, distinsul autor trebuie ajutat să includă întreg materialul într-o *enciclopedie*, date fiind posibilitățile oferite de mijloacele tehnologice actuale, efort ce ar include extinderea, revizuirea şi aducerea la zi a materialului existent acum în paginile celor 12 volume. Nu trebuie să uităm că pe parcursul acestui efort, care în alte situații ar fi necesitat prezența unui colectiv de cercetare mai mare, autorul s-a confruntat, din ce în ce mai des, cu provocările complexe care au apărut din cauza ariilor din ce în ce mai diverse din care provin personalitățile incluse în dicționar.

Volumul al XII-lea, prefațat de un mare om de cultură, criticul literar şi profesorul universitar Liviu Leonte,

Jurnalul de Chirurgie (Iaşi), 2013, Vol. 9, Nr. 1

răspunde ca şi celelalte obligaţiei morale de a tezauriza acest „patrimoniu de om al culturii şi ştiinţei româneşti”, format din personalităţi care s-au constituit în modele cu impact asupra unei întregi comunităţi.

Ca medic, trebuie să recunosc din capul locului că în *Personalităţi ieşene* vol. XII (şi nu numai) un sfert din carte este dedicat medicilor cărora, în acest mod, li se recunosc contribuţia şi impactul asupra unei întregi comunităţi. În acest sens, volumul al XII-lea include biografiile a 12 personalităţi medicale (din cele 100 ale întregului volum), majoritatea cu impact asupra destinului multor membri ai comunităţii.

Aflăm, astfel, din acest volum, în afară de câteva nume recuperate care nu au fost prezente în volumele anterioare, despre contribuţiile unor personalităţi care sunt departe de a fi uitate de ieşeni. Este vorba de profesorii încă vii în memoria multora, cum ar fi Sergiu Buiuc, Veaceslav Carasievici, Adrian Cosovanu, Eremia Constantin Cotrutz, Cezar Dinu, Gioconda Dobrescu, Ioan Hăulică, Costache Lazăr, Mihai Stoian, Mihai Şerban, Florin Gheorghe Şerban, Gheorghe Timoşca, Petre P. Vancea, Eusebie Zbranca şi alţii.

Ne prosternăm la menţionarea acestor nume, reprezentanţi şi formatori de şcoală medicală ieşeană şi românească. Laudele şi recunoştinţa noastră se îndreaptă spre autorul şi editorul colonel inginer Ioan Timofte, faţă de care avem cu toţii obligaţia de a-l ajuta să-şi ducă proiectul până la capăt.

Prof. Dr. E. Târcoveanu

Prof. Dr. D. Dorobăţ

Re: *Jurnalul de chirurgie* (Iaşi). 2011; 7(1): 6-21.

În articolul:
Vlad N. [Epidemiology, etiopathology and diagnostic of hepatocellular carcinoma] *Jurnalul de chirurgie* (Iaşi): 2011; 7(1): 6-21,
se va adăuga **Nota**:
Lucrarea este rezultatul documentării realizate în stagiul doctoral din cadrul proiectului POSDRU/88/1.5/S/58965 „Burse doctorale pentru creşterea competitivității în domeniul medical şi farmaceutic" al Universității de Medicină şi Farmacie „Gr.T. Popa" Iaşi.

Re: *Jurnalul de chirurgie* (Iaşi). 2012; 8(1): 47-52.

În articolul:
Vlad N, Ducerf C, Baulieux J, Gouillat C, Mezoughi S, Mabrut JY. [Liver transplantation – a paradigm in the surgical treatment of hepatocellular carcinoma in patients with non-viral liver cirrhosis] *Jurnalul de chirurgie* (Iaşi). 2012; 8(1): 47-52,
se va adăuga **Nota**:
Lucrarea este rezultatul documentării realizate în stagiul doctoral din cadrul proiectului POSDRU/88/1.5/S/58965 „Burse doctorale pentru creşterea competitivității în domeniul medical şi farmaceutic" al Universității de Medicină şi Farmacie „Gr.T. Popa" Iaşi.

Re: *Jurnalul de chirurgie* (Iaşi). 2012; 8(4): 329-337.

În articolul:
Aniței MG, Scripcariu V. [Rectal cancer - principles of diagnosis and multidisciplinary management]. *Jurnalul de chirurgie* (Iaşi). 2012; 8(4): 329-337,
se va adăuga **Nota**:
Lucrarea este rezultatul documentării realizate în stagiul doctoral din cadrul proiectului POSDRU/88/1.5/S/58965 „Burse doctorale pentru creşterea competitivității în domeniul medical şi farmaceutic" al Universității de Medicină şi Farmacie „Gr.T. Popa" Iaşi.

© Copyright JURNALUL DE CHIRURGIE (Iaşi) 2005-2013