

CHIMIOTERAPIA INTRAARTERIALĂ INTRAHEPATICĂ PENTRU METASTAZE HEPATICE ALE CANCERULUI COLORECTAL

Diana Ilina, Corina Mintioan, A. Cărăbineanu,
Codruța Miclăuș, R. Ilina, T. Nicola

Clinica II Chirurgie Generală și Oncologică, Spitalul Municipal Timișoara
Universitatea de Medicină și Farmacie „Victor Babeș” Timișoara

INTRAAARTERIAL CHEMOTHERAPY FOR HEPATIC METASTASIS FROM COLORECTAL CANCER (Abstract): The liver is a frequent site of metastatic colorectal disease. Over the past 20 years, improvements in systemic chemotherapy and surgical techniques have improved the survival of patients with hepatic metastases. Hepatic metastases derive most of their blood supply from the hepatic artery; therefore, for patients with hepatic metastases from colorectal cancer, hepatic arterial infusion (HAI) of chemotherapy may improve outcome. **Methods** We have a retrospective study, from January 1993 to December 2006, when, from 117 patients with hepatic metastasis, 9 cases with hepatic metastasis from colorectal cancer receive HAI and systemic chemotherapy. **Results** Reduction of the tumor size were observed in the HAI group at the 3- and 6-month follow-up assessments, in 8 cases. The mean diameter of hepatic metastasis were decreased from 40-60 mm to 20 mm. In one case no change observed. **Conclusions** HAI therapy associated with systemic chemotherapy may improve outcome, but additional studies need to develop a multidisciplinary team approach that can design the best treatment plan for patients with liver metastases from colorectal cancer.

KEY WORDS: COLORECTAL CANCER, UNRESECTABLE HEPATIC METASTASIS, INTRAARTERIAL CHEMOTHERAPY

Correspondență: Prof. Dr. Trăilă Nicola, Clinica II Chirurgie Generală și Oncologică, Spitalul Municipal Timișoara, Str. Gh. Dima nr. 5, Timișoara; Tel: 0744868913, Fax: 0256430016; e-mail: razvanilina@yahoo.co.uk*

INTRODUCERE

Cancerul colorectal reprezintă în continuare una dintre localizările cele mai frecvente ale bolii neoplazice, fiind pe locul trei atât la femei cât și la bărbați în incidența la 100000 de locuitori[1], cu 63000 decese anual în Statele Unite. Este în continuare o problemă majoră de sănătate și necesită eforturi susținute. Alături de leziunea primară, metastazele reprezintă un grup de probleme de mare dificultate. Mai mult de o treime dintre pacienți vor dezvolta metastaze hepatice, iar dintre aceștia, la 20% ficatul va fi singurul organ cu metastaze [2]. În cazul metastazelor hepatice rezecabile este cunoscută indicația chirurgicală, în timp ce metastazele hepatice nerezecabile sunt susceptibile unor multiple opțiuni terapeutice. Un important studiu realizat de White RR și colab. la Memorial Sloan-Kettering Cancer Center a raportat că rata actuală de supraviețuire la doi ani într-un grup de 82 de pacienți randomizați tratați după rezecție cu chimioterapie intraarterială combinată cu chimioterapie sistemică a fost de 86%, față de 72% într-un grup de 74 pacienți tratați doar prin chimioterapie sistemică(p=0,003). Rata de supraviețuire globală a fost de 72,2% la cei cu terapie combinată și de 59,3% la cei cu monoterapie[3].

* received date: 15.03.2008

accepted date: 30.03.2008

MATERIAL ȘI METODĂ

Am efectuat un studiu retrospectiv care a cuprins pacienții cu neoplasm colorectal tratați în Clinica II Chirurgie Generală și Oncologică, Sp. Municipal Timișoara, în perioada 1993-2003. În această perioadă au fost tratați 347 de pacienți, din care, 117 (33,71%) au prezentat metastaze hepatice, sincrone sau metacrone. Chimioterapia intraarterială s-a administrat la 9 pacienți cu metastaze hepatice de origine colorectală nerezecabile (Tabel I).

Nerezecabilitatea a fost definită pe baza următoarelor *criterii*: mai mult de șase metastaze sau mai mult de trei metastaze într-un lob; mai mult de 5 cm în diametru al cel puțin unei leziuni, atunci când numărul lor este de cel puțin 6 sau trei per lob; continuitatea cu cel puțin două vene hepatice, vena cavă inferioară sau hilul hepatic. Aceste criterii au valoare individuală și independentă nefiind obligatorie asocierea lor. Toți pacienții la care s-a administrat chimioterapie intraarterială nu aveau tumori extrahepatice, anatomia arterială a fost propice procedurii, vena portă indemnă, iar la evaluarea clinico-biologică și paraclinică nu exista nici un semn de infecție.

Tabel 1
Pacienți cu metastaze hepatice de origine colorectală, prechimioterapie

Nr. caz	Dimensiuni mm	Localizare	Număr metastaze
1	40-55	Bilateral	4+3
2	50-52	Bilateral	3+2
3	60-63	Unilateral	5
4	62-67	Bilateral	2+4
5	51-62	Bilateral	4+3
6	50-63	Bilateral	3+2
7	50-58	Unilateral	6
8	51-60	Unilateral	5
9	53-56	Bilateral	4+3

Administrarea s-a realizat prin sisteme port-a-cat de tip Braun, cu cateterul în artera gastroduodenală montat retrograd intraoperator. Disecția arterei gastroduodenale s-a realizat în bursa omentală în care s-a pătruns prin ligamentul gastrocolic.

Tehnic, după cateterizare s-a verificat fluxul de citostatic spre metastaze prin introducerea de colorant (albastru de metilen 1%) în cateter, cu colorarea vizibilă a tumorilor hepatice secundare. Toți pacienții au beneficiat de asociere chimioterapie intraarterială cu chimioterapie sistemică, tratamentul realizându-se în strânsă colaborare cu oncologul medical. Prima ședință de chimioterapie s-a administrat intraoperator. La 7 dintre pacienți a fost fezabilă rezecția colorectală, doi dintre pacienți beneficiind de montarea sistemului de chimioterapie intraarterială în artera hemoroidală superioară pentru leziune colorectală nerezecabilă, la aceștia administrându-se dublă chimioterapie intraarterială. Avantajul semnificativ constă în obținerea unor concentrații mult superioare la nivelul tumorilor, deoarece chimioterapeuticul se distribuie aproape exclusiv la nivelul acestora, în timp ce restul țesutului hepatic nu este vizat de chimioterapia regională.

REZULTATE

Evaluarea preoperatorie imagistică a descoperit prezența metastazelor intraparenchimotoase hepatice la toți pacienții cu încadrarea prezumtivă în criteriile de

inoperabilitate încă din această etapă, prezumție confirmată și de explorarea intraoperatorie. Răspunsul la chimioterapie a fost luată în considerare pe baza aprecierii dimensiunilor în dinamică la intervale de 3 și 6 luni prin măsurare ecografică.

Chimioterapia s-a realizat cu 5-Fluorouracil și acid folinic, în 6 serii de 5 zile pe lună cu pauze de 3 săptămâni. Evaluarea s-a realizat în programul de monitorizare oncologică utilizat pentru toți pacienții, studiul actual având, așa cum am precizat, caracter retrospectiv. Pe baza mediei dimensiunilor pre și post chimioterapie se poate încerca o analiză a responsivității leziunilor la chimioterapia pe cale intraarterială.

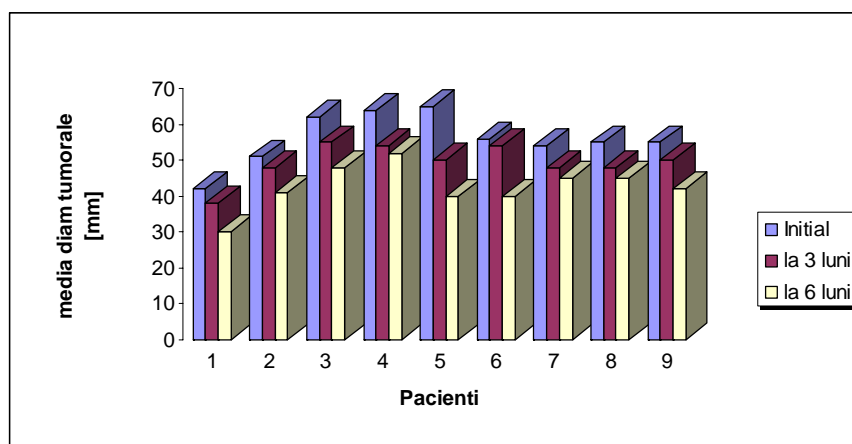


Fig. 1 Dinamica în timp a metastazelor hepatice

Monitorizarea cazurilor s-a realizat prin urmărirea modificărilor în dimensiune la o lună, la 3 și la 6 luni de la începerea tratamentului, prin ecografie. De la dimensiuni medii de 40-60 mm, ale metastazelor multiple situate într-un lob sau bilateral, la 8 cazuri acestea au ajuns la 20-30 mm, al nouălea având dimensiuni nemodificate.

Reducerea în dimensiuni a leziunilor este vizibilă și chiar dacă nu este spectaculoasă ea este demnă de luat în seamă ca factor de prognostic în evoluția neoplasmului colorectal (Fig.1).

Acest lucru a fost evidențiat și de Rougier pe un lot de 81 pacienți urmăriți pe o durată medie de 54 de luni, cu supraviețuire la 2 ani de 23%, comparativ cu lotul martor de 82 pacienți, care a primit doar chimioterapie sistemică și la care supraviețuirea la 2 ani a fost de 13% [4].

În cursul chimioterapiei nu au apărut complicații biliare, cum ar fi cele descrise de Rougier, hepatita toxică și scleroza biliară (colangita sclerozantă). Efectele adverse gastrointestinale au fost prezente la toți pacienții caracterizate prin grețuri, vărsături, diaree. Este necesară precizarea că, la indicația oncologului din echipă, s-a administrat și chimioterapie sistemică.

DISCUȚII

Chimioterapia intraarterială se poate baza pe următoarele afirmații dovedite:

1. Tumorile hepatice de peste 3 mm sunt irigate majoritar de sânge din artera hepatică și nu de cel portal;
2. În chimioterapia intraarterială, concentrația medicației este de 4 ori mai mare decât în chimioterapia sistemică;

3. Unele chimioterapice sunt complet îndepărtate după prima trecere prin ficat așa că se reduc semnificativ efectele secundare cum ar fi greața, vărsăturile sau ulcerările bucale. Acest lucru permite utilizarea unor doze mai mari [5].

Opțiunea pentru această procedură aparține Prof. Dr. T. Nicola, care a introdus-o intuind potențialul deosebit prin caracteristicile specifice terapiei loco-regionale, cu eficiență bună și morbiditate redusă. Evitarea utilizării chimioterapiei intraarteriale ca procedeu oncologic unic a fost justificată de caracterul sistemic al bolii neoplazice, fiind necesară orientarea tratamentului și către alte posibile localizări lezionale extrahepatice.

Pentru biomodularea chimioterapicului (5-Fluorouracil) s-a folosit acid folinic, utilizat pe scară largă, cu potențarea efectului citostatic [4,6,7]. Chimioterapia intraarterială intrahepatică are și un potențial de complicații și dificultăți întâlnite și la alte proceduri; dar luarea lor în discuție reprezintă obiectul unui alt studiu.

CONCLUZII

Chimioterapia intraarterială intrahepatică pentru metastaze hepatice ale cancerului colorectal reprezintă o opțiune demnă de luat în seamă în abordarea leziunilor nerezecabile. Această lucrare aduce date care, deși sunt rezultatul studiului retrospectiv pe un lot redus de pacienți, încurajează la realizarea unor studii mai puternice, prospective, randomizate care să furnizeze informații referitoare la eficiența chimioterapiei intraarteriale.

BIBLIOGRAFIE

1. Chong G., Cunningham D. Improving long-term outcomes for patients with liver metastases from colorectal cancer. *J Clin Oncol.* 2005; 23(36): 9063-9066.
2. Martin R, Paty P, Fong Y, Grace A, Cohen A, DeMatteo R, Jarnagin W, Blumgart L. Simultaneous liver and colorectal resections are safe for synchronous colorectal liver metastasis. *J Am Coll Surg.* 2003; 197(2): 233-241.
3. Kemeny NE, Niedzwiecki D, Hollis DR, Lenz HJ, Warren RS, Naughton MJ, Weeks JC, Sigurdson ER, Herndon JE 2nd, Zhang C, Mayer RJ. Hepatic arterial infusion versus systemic therapy for hepatic metastases from colorectal cancer: a randomized trial of efficacy, quality of life, and molecular markers. *J Clin Oncol.* 2006; 24(9): 1395-1403.
4. Rougier P, Laplanche A, Huguier M, Hay JM, Ollivier JM, Escat J, Salmon J, Julien J, Gallot D. Hepatic arterial infusion of floxuridine in patients with liver metastases from colorectal carcinoma: long-term results of a prospective randomized trial. *Journal of Clinical Oncology.* 1992; 10: 1112-1118.
5. Homs J, Garrett CR. Hepatic arterial infusion of chemotherapy for hepatic metastases from colorectal cancer. *Cancer Control.* 2006; 13(1): 42-47.
6. Santi DV, McHenry CS, Sommer H. Mechanism of interaction of thymidylate synthetase with 5-fluorodeoxyuridylate. *Biochemistry.* 1974; 13: 471.
7. Lockshin A, Danenberg PV. Biochemical factors affecting the tightness of 5-fluorodeoxyuridylate binding of human thymidylate synthetase. *Biochem Pharmacol* 1981; 30: 247.