

## **ANSA LIBERĂ JEJUNALĂ REVASCULARIZATĂ CHIRURGICAL ÎN REZOLVAREA UNEI NECROZE PARȚIALE DE TRANSPLANT ILEOCOLIC**

R. Neagoe<sup>1</sup>, D. Zamfir<sup>1</sup>, L. Toma<sup>2</sup>, G. Popescu<sup>1</sup>, Daniela Sala<sup>1</sup>, M. Mureșan<sup>1</sup>  
1 Clinica Chirurgie II; 2 Clinica Chirurgie I  
Spitalul Clinic Județean de Urgență Mureș

**JEJUNUM FREE FLAP AS A SURGICAL SOLUTION IN A PARTIAL ILEOCOLIC TRANSPLANT NECROSIS (Abstract):** Among the postoperative complications in esophageal surgery, the partial or total substitut necrosis is one of the most challenging and frightening to life complication. The causes which ultimately lead to a partial or total substitut necrosis are multiple such as anastomotic tension, superior thoracal inlet compressions etc. Jejunum free flap is known in surgical literature as a viable method of reconstruction after extensive cervical cancer resections. We present a clinical case where this method was used for reconstruction after a partial esophageal substitut necrosis.

**KEY WORDS:** JEJUNUM FREE FLAP, PARTIAL TRANSPLANT NECROSIS, VASCULAR ANASTOMOSIS.

Corespondență: Dr. Neagoe Radu; e-mail:dr.neagoeradu@yahoo.com\*

### **INTRODUCERE**

Necroza parțială sau totală a substitutelor esofagiene reprezintă o complicație redutabilă a chirurgiei esofagiene, cu repercusiuni dramatice asupra evoluției postoperatorii, încărcând morbiditatea și mortalitatea și prelungind spitalizarea după aceste intervenții chirurgicale [1-3].

Cauzele necrozelor de transplant sunt diverse, de-a lungul timpului discutându-se despre tensiunea în anastomoze, compresiunea extrinsecă la nivelul inelului toracic superior, lipsa mezoteliului la nivel cervical [2] etc.

Transplantul liber jejunal, cunoscut în literatură ca metodă chirurgicală de reconstrucție după rezecții hipo-faringo-laringiene circumferențiale [1], poate reprezenta o soluție și pentru rezolvarea chirurgicală a necrozelor parțiale de grefon gastric sau ileo-colic.

### **PREZENTARE DE CAZ**

Prezentăm cazul pacientei SM, în vârstă de 34 de ani, care a fost internată în serviciul nostru pentru tratamentul chirurgical al unei stenoze postcaustice. După o pregătire preoperatorie ce a inclus și practicarea unei gastrostomii de alimentație, s-a efectuat un by-pass ileocolic. Evoluția postoperatorie a fost grevată de apariția unei necroze parțiale de transplant ileocolic, pacienta dezvoltând o stare septică severă, cu mediastinită și pleurezie dreaptă, pentru care s-a reintervenit și s-a practicat desființarea anastomozei cervicale ileo-esofagiene, esofagostomie cervicală, rezecția capătului necrozat al transplantului ileocolic cu aducerea extremității viabile într-o stomie presternală, alături de lavajul-drenajul multiplu al mediastinului și cavității pleurale.

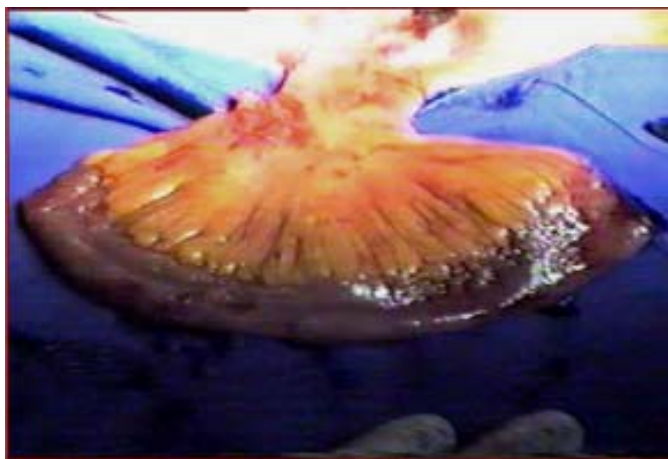
---

\* received date: 6.01.2008

accepted date: 15.03.2008

Acest tratament chirurgical agresiv, coroborat cu o terapie intensivă susținută a reușit stăpânirea fenomenelor septice, reluarea alimentației enterale și vindecarea plăgilor chirurgicale.

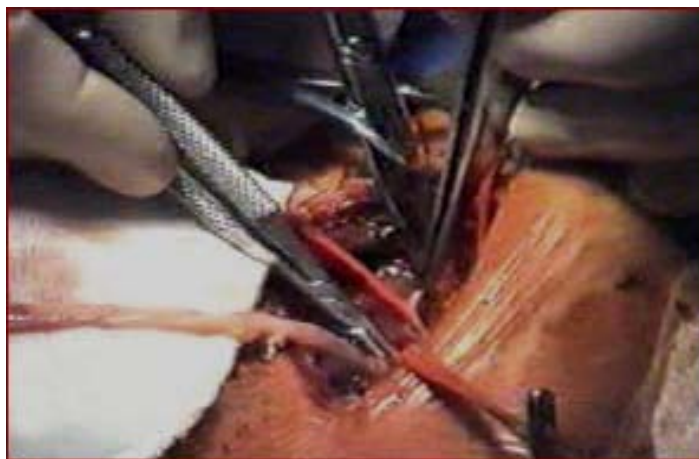
După aproximativ trei luni s-a tentat reconstrucția digestivă utilizând un lambou miocutanat tubulizat, dar și această metodă s-a soldat cu un eșec. Bazați pe anumite studii experimentale anterioare, s-a decis reluarea tentativei de restabilire a continuității digestive printr-un transfer liber jejunul. Intervenția s-a realizat prin colaborarea a două echipe: o primă echipă ce a pregătit esofagul cervical pentru anastomoză și ulterior a efectuat laparotomia prelevând ansa jejunală și o a doua echipă de chirurghi vasculari care a efectuat timpul vascular al intervenției.



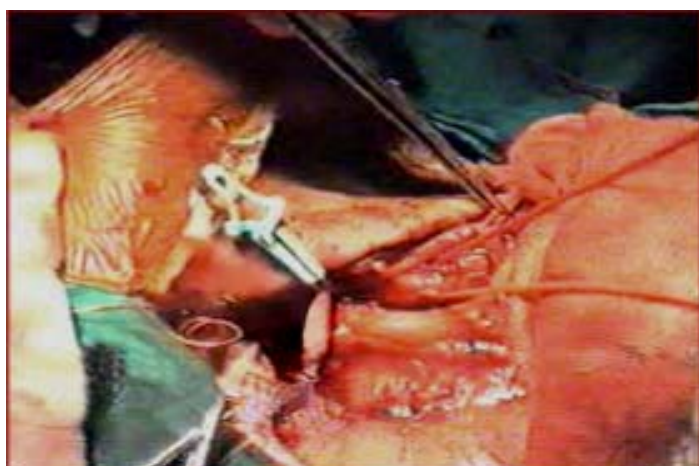
**Fig. 1 Ansa jejunală izolată, menținută „in situ”**

Operația a început cu disecția cervicală, preparând bonturile esofagian și colic pentru anastomoză. În momentul în care s-a trecut la laparotomie, echipa de chirurghi vasculari a început explorarea regiunii cervicale pentru stabilirea surselor vasculare utilizabile; lipsa microscopului operator, neîncrederea privind calitatea surselor arteriale cervicale, și de ce să nu recunoaștem, lipsa de experiență în efectuarea anastomozelor microvasculare ne-au determinat să optăm pentru o revascularizare a ansei cervicale printr-un by-pass axilo-jejunal cu venă safenă autologă inversată. Prepararea ansei jejunale (Fig. 1), în paralel cu efectuarea by-passului safen (prelevarea venei safene, descoperirea arterei axilare, anastomoza vasculară proximală, tunelizarea grefonului) Fig. 2, 3), a scurtat timpul intervenției chirurgicale și a micșorat semnificativ durata ischemiei pentru transplantul jejunal. În plus, ansa jejunală preparată și exclusă din circuitul digestiv a fost păstrată in situ până când echipa vasculară a fost pregătită pentru revascularizare. În acest moment ansa jejunală a fost extrasă din abdomen și transferată în regiunea cervicală, unde a început efectuarea anastomozelor vasculare – anastomoza venoasă între vena jejunală și vena jugulară internă, urmată de anastomoza arterială între artera jejunală și grefonul safen tunelizat cervical. Un detaliu important al timpului cervical îl constituie spălarea vaselor jejunale cu ser heparinat, pentru combaterea trombozei distale; aceasta poate fi efectuată cu ajutorul cateterului introdus în artera jejunală sau de preferat prin cateterizarea unei artere jejunale colaterale. În condițiile a două echipe chirurgicale, timpul de ischemie a fost redus, iar durata intervenției s-a micșorat foarte mult (3 ore și 30 minute).

Evoluția postoperatorie a fost favorabilă, controlul radiologic efectuat după 10 zile demonstrând un pasaj excelent al substanței de contrast administrate. Pacienta a fost externată la 12 zile postoperator; controlul la trei luni a demonstrat o funcționare bună a transplantului jejunal, permițând pacientei o degluțiție bună și un câștig ponderal de 5 kg.



**Fig. 2** Implantarea grefonului venos (safen) în artera axilară



**Fig. 3** Anastomoza la nivel cervical

## DISCUȚII

Transplantul liber jejunal este cunoscut în literatura de specialitate ca modalitate de refacere a continuității digestive după faringo-laringectomiile totale practicate pentru tratamentul chirurgical cu intenție de radicalitate în tumorile T3 localizate la sinusul piriform sau regiunea postcricoidiană [1]. Se cunosc mai multe procedee de reconstrucție după faringo-laringectomie: tehnica lambourilor cutanate sau mio-cutanate, lambourile fascio-cutanate, plastiile colice „superlong”, plastiile cu stomac și intestin etc. Dintre acestea, gastroplastia și esofagoplastia cu jejun sunt general acceptate [1,4].

În prezent, cele mai bune rezultate funcționale par a fi obținute folosind ansa jejunală liberă, revascularizată microchirurgical. Perrachia et al. [5] recomandă menajarea tuturor arterelor de calibru din regiunea cervicală pentru o eventuală utilizare a lor într-o anastomoză microvasculară. Acești autori realizează transplantul jejunal prin

anastomoza venei jejunale la vena jugulară internă și respectiv anastomoza arterei jejunale la o arteră tiroidiană, de preferat, cea inferioară. Williford et al. [6] efectuează procedeul într-un stadiu, cu două echipe, modalitate preferată și de noi datorită avantajelor deja menționate.

Particularitatea cazului prezentat constă în indicația de utilizare a transplantului liber jejunal, folosit de această dată ca modalitate de refacere a continuității digestive după o complicație a chirurgiei de by-pass esofagian (necroza parțială de grefon) și respectiv, eșecul unei alte metode de reconstrucție (lamboul mio-cutanat). Din punct de vedere tehnic, chirurgical, am preferat utilizarea grefonului venos autolog în realizarea timpului vascular al intervenției, modalitate mai facilă în opinia echipei noastre, echipă ce nu are momentan experiența și echipamentul necesar microchirurgiei și care bineînțeles se situează pe panta ascendentă a curbei de învățare a acestei tehnici chirurgicale.

## CONCLUZII

Ansa liberă jejunală revascularizată chirurgical sau microchirurgical la nivel cervical s-a impus în refacerea continuității digestive după chirurgia oncologică extensivă hipo-faringo-laringiană și esofagiană proximală, centre chirurgicale de referință considerând metoda ca având rezultate funcționale superioare tehnicilor tradiționale [1,4,5].

Experiența limitată (3 cazuri) nu ne permite formularea unor concluzii pertinente, dar suntem de acord că depășirea curbei de învățare va permite utilizarea transplantului liber jejunal ca o metodă viabilă în refacerea continuității digestive la nivel cervical. Cazul prezentat demonstrează utilitatea metodei în situații limită, după complicații ale chirurgiei esofagiene, la care alte soluții de rezolvare chirurgicală s-au dovedit ineficiente.

## BIBLIOGRAFIE

1. Benazzo M, Occhini A, Rossi Vanessa, Aressi G, Alessiani M. Jejunum free flap in hypopharynx reconstruction - case series. *BMC Cancer*. 2002. 2: 13.
2. Blewett CJ, Miller JD, Young JE, Bennett WF, Urschel JD. Anastomotic leaks after esophagectomy for esophageal cancer: a comparison of thoracic and cervical anastomoses. *Ann Thorac Cardiovasc Surg*. 2001; 7(2): 75-78.
3. Zamfir D, Bancu S. Intervenții chirurgicale în neoplazmele esofagiene. In: *Chirurgia cancerului de esofag*. Tg. Mureș: Editura Sedcom Librării Mureș; 1996. p. 133-135, 165-168.
4. Peracchia A, Ancona E, Tremolada C, Buin F, Ruol A, Narne S. Comparison between diferent techniques for reconstruction of cervical esophagus resected for cancer. In: *Esophageal disorders - patophysiology and therapy*. New York: Raven Press; 1985. p. 405.
5. Peracchia A, Ancona E, Meriglano S, Narne S. Free intestinal grafts for the reconstruction of the cervical esophagus-surgical technique. In: Jamieson GG, editor. *Surgery of the esophagus*. Ediborough: Churchill Livingstone; 1988. p. 761-764.
6. Williford ME, Rice RP, Kelvin FM, Fisher SR, Meyers WC, Thompson WM. Revascularized jejunal graft replacing the cervical esophagus: radiographic evaluation. *AJR Am J Roentgenol*. 1985; 145(3): 533-536.