

## TRANSFERUL LIBER DE MARE EPIPLOON SOLUȚIE TERAPEUTICĂ ÎN CHIRURGIA DEFECTELOR DE PĂRȚI MOI

Camelia Tamaș<sup>1</sup>, S. Shaukat<sup>1</sup>, C. Moroșanu<sup>2</sup>, Dana Turliuc<sup>3</sup>, L. Popa<sup>1</sup>, R. Niță<sup>1</sup>,  
Cristina Stănescu<sup>1</sup>, P. Sârbu<sup>4</sup>, Sânziana Volocar<sup>1</sup>

Universitatea de Medicină și Farmacie „Gr.T. Popa” Iași

1 Clinica de Chirurgie Plastică și Reconstructivă, Spitalul Clinic de Urgențe „Sf. Ioan” Iași

2 Compartimentul de Chirurgie Vasculară, Spitalul Clinic de Urgențe „Sf. Ioan”, Iași

3 Clinica de Neurochirurgie, Spitalul Clinic „Sf. Treime”, Iași

4 Clinica de Ortopedie, Spitalul Clinic de Urgențe „Sf. Ioan”, Iași

**THE OMENTUM FREE FLAP, A THERAPEUTICAL OPTION FOR THE SURGERY OF LARGE SOFT TISSUE DEFECTS (Abstract):** The omentum is malleable, can fit into any defect and provides a large amount of soft tissue that obliterates the deadspaces. We used this tissue with high vascularisation and special properties to reconstruct many posttraumatic and posttumoral soft tissue defects and the results were very good, both esthetic and functional. We performed free omentum flaps in 23 patients (1998 – 2008 ) to reconstruct forearm and hand (5 cases), legs defects (14 cases), scalp (3 cases) and orbital region (one case). This flap was selected in order to cover large anterior and posterior defects, passing through the interosseous membrane (3 cases), to obliterate dead spaces (6 cases) or to bring high vascular soft tissue in crushed, contaminated wounds (17 cases). Many patients (16) presented complex injuries, with bone interested; some of them (16) arrived to the moment of reconstruction with infected posttraumatic wounds, bones or tendons exposed and bad general status due the infection. We performed free omentum flaps because we are convinced of its high plasticity; it is ideally suited to cover postdebridement defects, although it has a major disadvantage: it requires laparotomy.

KEY WORDS: OMENTUM, FREE FLAP, RECONSTRUCTION

Correspondență: Dr. Camelia Tamaș, Clinica de Chirurgie Plastică și Reconstructivă, Spitalul Clinic de Urgențe „Sf. Ioan”, Str. Gen. Berthelot nr. 2, Iași; e-mail: camelia6ta@yahoo.com\*

### INTRODUCERE

„Primele publicații cu privire la utilizarea marelui oment aparțin secolului al XIX-lea” [1]. Această afirmație ne introduce în lucrarea de doctorat a lui H. Penet-Lambert (1973) cu subiectul: *Transferul pediculat și liber de mare epiploon în chirurgia plastică*, realizată sub îndrumarea Prof. Cl. Dofourmentel [1].

Principiile „omentoplastiei” au fost descrise, pentru prima dată, de Jobert și Lambelle (1826) [2]; ei propuneau reconstrucția intestinului perforat prin aplicarea, în defect, a unui segment de epiploon, fără a-l detașa de pediculi săi vasculari.

În 1956 Chiricuță [3] publica primele date cu privire la utilizarea omentului pentru închiderea fistulelor vezico-vaginale datorate iradierii postumorale, iar în 1963 [4] propune scoaterea omentului din cavitatea abdominală și utilizarea acestuia ca „lambou pediculat” pentru reconstrucția defectelor toracice rezultate prin radionecroză, după terapia cancerului de sân.

---

\* received date: 10.01.2009

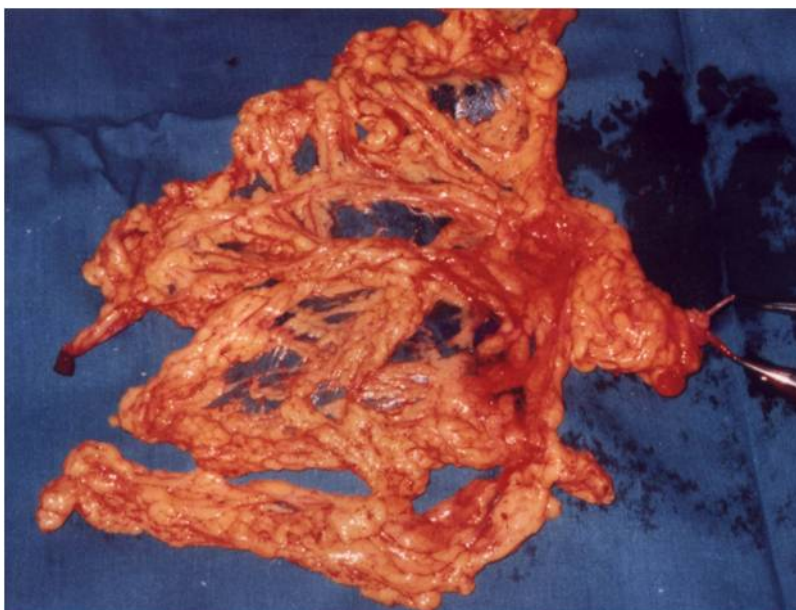
accepted date: 3.03.2009

Dezvoltarea microchirurgiei a făcut posibilă transplantarea marelui oment în orice segment al corpului; McLeon (1972) descrie utilizarea acestui țesut pentru reconstrucția defectelor de scalp [5].

Marele oment (Fig. 1), organ cu o bogată rețea vasculară, are ca surse arteriale principale cele două artere gastro-epiploice dreaptă și stângă; ramurile acestora se dispun în două planuri [6]: anterior, ramurile din artera gastro-epiploică dreaptă și posterior, ramurile gastro-epiploice stângi. Cele două rețele vasculare sunt explicate de dezvoltarea embriologică a epiploonului, din cele patru foițe peritoneale. Între cele două rețele vasculare există numeroase anastomoze.

Funcțiile acestui organ abdominal au fost studiate experimental încă din anii 1908 [7] și 1931 [8] de Cantacuzino I. și Soru E. S-a demonstrat că marele oment are rol antibacterian și antineoplazic, rol plastic (poate fi acoperi cu grefe de piele) și poate contribui la revascularizarea țesuturilor ischemice; în copilarie contribuie la reglarea dezvoltării somatice. Are de asemenea capacitate de absorbție și contribuie la reglarea circulației în tubul digestiv.

Desigur utilitatea sa în chirurgia plastică decurge din bogata rețea vasculară, dar și din funcțiile sale antibacteriană și antineoplazică.



**Fig. 1** Marele epiploon prelevat

### **MATERIAL ȘI METODĂ**

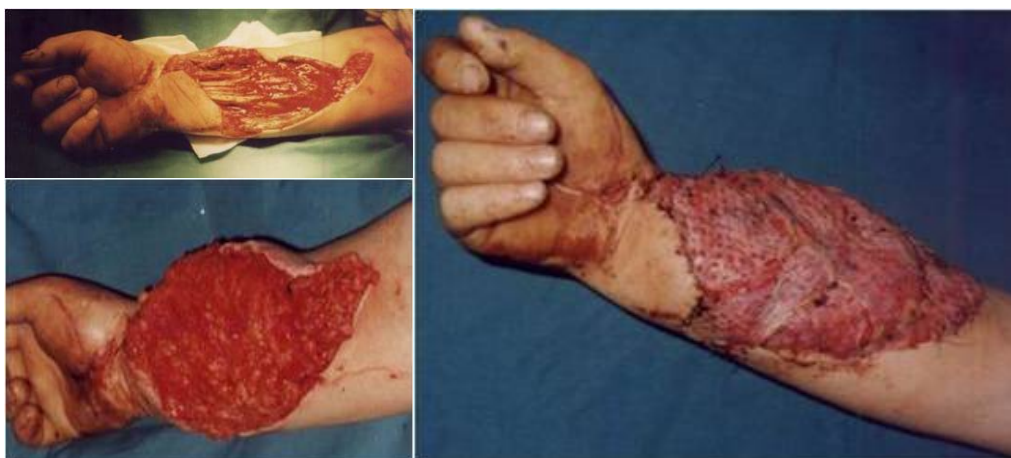Am analizat o cazuistică formată din 23 pacienți cu defecte de părți moi posttraumatice (19 cazuri) și posttumorale (4 cazuri) operați în perioada 1998-2008.

Pacienții aveau vârsta cuprinsă în intervalul 17-78 ani, cu prevalența sexului masculin (20 cazuri) precum și a etiologiei posttraumatice (19 cazuri).

Defectele acoperite cu mare oment aveau localizări diferite: membrul toracic (5 cazuri), membrul pelvin (14 cazuri – gamba 10, glezna și picior 4), scalp (2 cazuri), scalp și față (1 caz), orbita (1 caz). Toți pacienții cu defecte de părți moi ale scalpului sau feței aveau vârste cuprinse în intervalul 45-78 ani (o pacientă cu vârsta de 45 ani, 3 pacienți > 65 ani) iar leziunea excizată era de origine tumorală (1 carcinom bazocelular

recidivat, multiplu operat, 3 carcinoame spinocelulare invazive (în groapa zigomatică – 1 caz, în sinusul frontal stâng – 1 caz și în orbită, cu enucleerea globului ocular – 1 caz).

Defectele de părți moi cu localizare la membrul toracic erau rezultatul unor traumatisme complexe prin: strivire / avulsie (2 cazuri – mușcătură de cal), calandru (presă fierbinte, deci strivire și ardere – 1 caz) și electrocuție (2 cazuri), traume în urma cărora au rezultat distrugerii tisulare pe suprafețe întinse, cu afectare anterioară și posterioară la nivelul antebrățului și pumnului cu interesarea membranei interosoase (3 cazuri), cu denudarea tendoanelor flexoare și a elementelor vasculo-nervoase la pumn (2 cazuri), a tendoanelor extensoare și metacarpienelor (1 caz – mâna calandrată) sau distrugerii ale tendoanelor, maselor musculare și nervilor median și ulnar pe aproximativ 20-25 cm lungime (2 cazuri – electrocuție). Pacienții cu plăgi mușcate de cal prezentau țesuturi strivite, intens contaminate bacterian încă de la internare (în urgență), iar în cele 2 cazuri cu electrocuție și a mâinii calandrate, pregătirea defectului pentru transferul de epiplon a necesitat câteva ședințe de excizie și toaletă chirurgicală seriate, la intervale de 24-48 ore. Fiind vorba de membrul toracic, în special antebrăț, pumn și mână dar și de leziuni multiple și complexe (traumatisme prin strivire, distrugerii osoase, musculare, tendinoase, vasculo-nervoase) tratamentul complet a cuprins mai multe intervenții chirurgicale reconstructive, secundare acoperirii defectului (reconstrucție de nerv și tendon), precum și includerea pacienților într-un program intens de recuperare motorie (kinetoterapie) pentru perioade de 6-12 luni.



**Fig. 2 Defect de părți moi după mușcătură de cal: înainte și după transferul liber de mare epiplon**

Un pacient din cei 14 cu defecte de părți moi la membrul pelvin avea vârsta de 17 ani, restul prezentau vârste cuprinse în intervalul 29-50 ani; 13 pacienți au victime ale unor accidente (rutiere – 9, de muncă – 2, casnice – 2), iar tânărul de 17 ani a fost internat cu diagnosticul de artrită dublă (glezna dreaptă și genunchiul stâng) de origine iatrogenă (posibil artrită tip RAA tratată prin punționarea articulațiilor afectate și injecție de antibiotic, suprainfectată cu germeni de spital, multiplu rezistenți la antibioterapie).

Doisprezece defecte de părți moi la membrul pelvin se situau în 1/3 distală a gambei, cu densitate maximă de tendoane, vase și nervi, fără mase musculare importante sau la nivelul gleznei și pe fața dorsală a piciorului, segmente recunoscute ca dificil de reconstruit prin utilizarea unor lambouri de vecinătate; în 2 cazuri, leziunile

erau localizate în vecinătatea genunchiului (1/3 proximală gambă) dar erau suprainfectate cu germeni multipli rezistenți la antibiotice, iar tentativele anterioare de excizie și reconstrucție cu utilizarea unor lambouri locale (musculare, de gemen lateral sau fasciocutane) eșuaseră datorită agresivității infecției combinate cu afectarea vasculară – mecanismul traumatismului inițial fiind strivirea.

Doisprezece din cei 14 pacienți au prezentat fracturi tip III B (de tibie – 9 cazuri, ambele oase ale gambei – 3 cazuri) și au necesitat osteosinteza: fixator extern – 7 cazuri, Ilizarov – 5 cazuri. În toate cele 12 situații cu fracturi deschise, plăgile erau intens contaminate cu pământ, uleiuri minerale, fragmente de țesături, sticla etc. impunând ca atitudine terapeutică în urgență, principiul *urgenței amânate active* (intervenții chirurgicale seriate la intervale de 24-48 ore, în vederea reexciziei și reevaluării viabilității structurilor interesate). Mecanismul principal fiind strivirea, au rezultat în toate cazurilor contuzii ale pediculilor vasculari precum și hematoame compresive, care au impus practicarea în urgență a fasciotomiei, lucru care s-a realizat la 10 dintre cele 12 cazuri (pacienți internați inițial în spitalul nostru). Intervențiile chirurgicale premergătoare transferului de mare oment au fost realizate în echipă mixtă, ortoped – plastician, iar după rezolvarea defectului mobilizarea precoce a pacientului s-a putut realiza în 7 cazuri (cei 5 pacienți cu fixare tip Ilizarov și cei 2 pacienți cu expunere articulară sau osoasă fără fracturi asociate).

Intervențiile chirurgicale reconstructive s-au desfășurat sub anestezie generală și au avut o durată medie de 5-6 ore; poziția pacientului pe masa de operație – decubit dorsal în toate cazurile, cu două câmpuri operatorii simultane și două echipe chirurgicale formate, după caz, din neurochirurg sau ortoped, chirurg specialist în chirurgie vasculară și chirurg plastician. S-au utilizat instrumente specifice chirurgiei vasculare și plastice (bisturiu electric, pensa de coagulare bipolară, microscop operator, lupe, materiale de sutură microchirurgicale). Excizia formațiunii tumorale sau a defectului, precum și pregătirea vaselor receptoare s-au desfășurat în paralel cu recoltarea epiplonului din cavitatea abdominală; nu s-a recoltat niciodată marele oment în întregime, acest lucru nefiind necesar la niciunul dintre cazurile operate. S-au realizat anastomoze termino-terminale arteriale și respectiv venoase în 16 din cele 23 de cazuri, iar în 7 situații anastomoze termino-laterale (2 la artera carotidă externă și respectiv vena jugulară externă, 2 la artera și vena poplitee, 3 la vasele tibiale posterioare). În funcție de localizarea defectului am realizat 2 anastomoze la vasele temporale superficiale, 5 anastomoze la artera radială, respectiv vena cefalică, 7 anastomoze la vasele tibiale anterioare și 2, la vasele pedioase. În două cazuri au fost necesare grefoane venoase interpuse, recoltate de la membrul pelvin controlateral.

Postoperator, pacienții au primit antibioterapie conform cu rezultatul de la examenul bacteriologic și s-a efectuat profilaxia bolii tromboembolice. În toate cazurile cu defecte localizate la membre s-a utilizat imobilizare pe atelă ghipsată; viabilitatea lamboului, acoperit cu grefe de piele despicate, a fost urmărită prin ferestre practicate în pansament, iar în primele ore postoperator, acesta a fost menținut în mediu cu temperatură controlată în toate cele 19 cazuri cu localizare la membre. Am înregistrat 5 cazuri de tromboză venoasă în primele 48 de ore postoperator (2 la membrul toracic – cele 2 cazuri cu defecte postelectrocuție și 3 la membrul pelvin – fracturi tip III B și contuzii vasculare etajate) la care a fost necesară reintervenția cu refacerea anastomozelor venoase. Un pacient a decedat la 21 zile postoperator prin embolie carotidiană, (posibil de etiologie tumorală). Nu am înregistrat nicio complicație postoperatorie precoce la plaga abdominală; 8 pacienți s-au mobilizat normal la 4-5 zile de la operație, 22 s-au

alimentat normal la 6-7 zile postoperator, excepție făcând pacientul cu tumora de scalp cu invazia gropii zigomatice care a suferit embolia carotidiană.

Durata minimă de spitalizare a fost 7 zile (cele 2 cazuri cu internare în clinica noastră imediat după producerea traumatismului), iar cea maximă, 73 zile (cazul tânărului de 17 ani cu artrită dublă de gleznă și genunchi).

## DISCUȚII

Urmărind separat defectele posttumorale vom constata următoarele:

- numărul de pacienți cu tumori ale scalpului care au necesitat ca material de reconstrucție marele oment este de aproximativ 5 ori mai redus decât al pacienților cu traume ale membrelor, fapt explicat de particularitățile anatomice ale acestei regiuni; vascularizația bogată a scalpului cât și învecinarea cu regiunea cervicală și extremitatea cranială a trunchiului, ce oferă chirurgului mai multe tipuri de lambouri (axiale sau pediculate), deci mai multe soluții terapeutice posibile decât în cazul extremității distale a unui membru traumatizat
- vârsta pacienților cu leziuni de tip tumoral depășește 45 ani spre deosebire de traumatisme care sunt apanajul vârstelor mai tinere;
- tipul tumorii – au fost carcinoame în toate cele 4 cazuri, fapt explicabil prin caracterul invaziv și recidivant al acestor formațiuni, ceea ce conduce, într-un interval de 2-3 ani, la epuizarea resurselor reconstructive locale sau de vecinatate și impune realizarea unui aport de țesut prin transfer liber microchirurgical;
- toți pacienții au prezentat tumori invazive (invazia osului (n=2), invazie în groapa zigomatică (n=1), invazia orbitei și globului ocular (n=1)) și suprainfectate, toate dezvoltate secundar unor traumatisme cu leziuni de părți moi (3 cazuri) sau părți moi și os (1 caz), de regulă, neglijate. În cazul pacientului care a dezvoltat embolia carotidiană, leziunea inițială s-a produs la vârsta de 8 ani (la momentul operației pacientul avea 65 de ani): arsură de scalp, probabil de grad IV, cu vindecare spontană, lentă, cu dezvoltarea unei cicatrice instabile, cu ulcerări numeroase. A fost singurul pacient care a necesitat excizia unui fragment din duramater parietală și reconstrucția cu un lambou de fascia lata;
- datorită vârstei (> 65 ani în 3 cazuri) și procesului de ateroscleroză asociat, anastomoza la vasele temporale superficiale nu a fost posibilă decât în două cazuri, fapt care a determinat o creștere a complexității și duratei intervenției chirurgicale prin disecția arterei carotide externe.

Se constată că am apelat la această tehnică pentru reconstrucția scalpului și feței din următoarele considerente: epuizarea altor tehnici de vecinatate (pacienta de 45 ani a suferit 11 intervenții chirurgicale pentru excizia tumorii occipitale în 12 ani), acoperirea unor defecte particulare cu aspect neregulat, cu expuneri osoase sau de dura mater și umplerea unor cavități (2 cazuri), situații particulare cu vascularizație precară a scalpului (asociată cu alopecie și o afecțiune dermatologică cu expresie generală) care făcea nesigur orice alt lambou, și, în toate cazurile prezentate, pentru proprietățile antibacteriene ale omentului.

În cazul defectelor posttraumatice cu localizare la membre constatăm că aceste leziuni sunt mai frecvente la vârste tinere și la sexul masculin.

Existența leziunilor osoase (12 cazuri) sau a celor articulare (2 cazuri) a fost constatată la toți pacienții cu defecte localizate la membrul pelvin, față de doar un singur caz la membrul superior (mâna calandrată). Acest tip de patologie se explică prin mecanismul complex și cantitatea mare de energie descărcată traumelor membrului

pelvin, dar și prin selecția atentă a cazurilor candidate pentru transfer liber la acest membru, având în vedere particularitățile anatomo-funcționale ale vascularizației (numai 3 axe vasculare principale la gambă, comparativ cu 4 la antebraț, retur venos antigravitațional care face necesară existența valvelor etc.) [9].

S-a utilizat osteosinteza externă în cele 12 cazuri cu fracturi ale gambei, metodă care permite conservarea rețelelor vasculare, evită contaminarea suplimentară a focarului de fractură și oferă, în cazul aparatului Ilizarov, posibilitatea mobilizării precoce a pacientului. Această tehnică presupune, însă, o pregătire preoperatorie în echipă, ortoped - plastician, pentru a stabili cu exactitate amplasarea materialului de osteosinteză, poziția pacientului și a gambei în timpul intervenției și căile de acces la vasele receptoare.

Am înregistrat tromboza anastomozei venoase în ambele cazuri victime ale electrocuției, fapt explicat de leziunile vasculare nedecelabile preoperator, dar și în 3 cazuri cu leziuni prin strivire, cu afectare vasculară etajată; amendarea acestor complicații în timp util face posibilă reușita intervenției chirurgicale.

Am utilizat marele oment ca material pentru reconstrucția defectelor de părți moi cu localizare în 1/3 distală a antebrațului sau gambei pentru proprietățile sale plastice (era necesară închiderea unor cavități sau pasajul prin membrana interosoasă), pentru suprafața sa întinsă ce permite acoperirea de defecte mari, dar și pentru asemănarea sa din punct de vedere anatomic și funcțional (membrană fină, bogat vascularizată) cu sinoviala ce acoperă tendoanele și le permite glisarea normală [10]. Reconstrucția cu mare oment s-a impus în cele 2 situații cu infecții articulare (gleznă, respectiv genunchi) datorită capacității deosebite a acestui țesut de a localiza și distruge focarele de infecție.

## CONCLUZII

Marele epiploon este cunoscut pentru plasticitate, funcția imună și antitumorală, generate de structura sa particulară: membrană bogat vascularizată.

Defectele de părți moi, posttraumatice sau postumorale, suprainfectate reprezintă indicații pentru utilizarea omentului ca material de reconstrucție.

Selecția cazurilor trebuie să fie foarte atentă având în vedere morbiditatea zonei donatoare, riscurile și complexitatea intervenției chirurgicale.

Lucrul în echipă complexă, neurochirurg, ortoped, chirurg vascular, plastician, este esențial pentru reușita intervenției.

Transferul liber de mare epiploon poate fi unica soluție în cazurile dificile, cu infecții osoase sau articulare grave și poate salva pacientul de la amputația membrului.

Atitudinea terapeutică corectă în urgență în cazul traumatismelor complexe ale membrilor se reflectă în: spitalizare de scurtă durată (7 vs 73 zile), costuri de spitalizare reduse, rezultate estetice și funcționale bune și foarte bune.

## BIBLIOGRAFIE

1. Penet-Lambert H. Transferts epiploïques libres et pedicules dans le comblement des pertes de substance en chirurgie plastique. M.D. thesis Faculty of Medicine, Laviboisiere, Saint Louis, 1973.
2. Micoulet P. Le grand epiploon, material plastique en chirurgie, M.D. thesis Faculty of Medicine, Toulouse, 1975.
3. Chiricuță I, Goldstein AMB. Omentoplasty of the bladder. A method for curative treatment of vesico-vaginal fistulae following the radio-surgical treatment of the cervix cancers. *Obstetrica și Ginecologie*. 1956; 2: 163.
4. Chiricuță I. L'emploi du grand epiploon pedicule. *Presse Medicale (Paris)*. 1963; 1: 16-17.

5. Chiricuță I. Use of omentum in Plastic Surgery. București: Editura Medicală; 1998. p. 13.
6. Bourgeon A, Tram DK, Abbas M, Clemmont C, Lebreton E, Richelme H. Etude de la vascularisation du grand epiploon. Application chirurgicale. *Bulletin Ass Anat.* 1973; 57: 159-163.
7. Cantacuzino I. Recherches sur l'origine des precipitines. *Ann de l'Inst Pasteur.* 1908; 22: 54-57.
8. Cantacuzino I, Soru Eugenia. Recherches sur le mecanisme de l'accolement de l'epiploon; intervention de phenomenes d'ordre electrostatique. *Arch Roum Pathol Exper Microbiol.* 1931; 4: 173-176.
9. Williams LP, Warwick R. Angiology In: *Gray's Anatomy*, 37<sup>th</sup> Edition; Churchill Livingstone; 1989. p. 685.
10. Van Son JAA, Smedts FM, Cheng-Qin Yang, Falk V, Mohr WF, Guo-Wei He. Morphometric study of the right gastro-epiploic and inferior epigastric arteries. *Ann Thorac Surg.* 1997; 63: 709-715.