

INTESTINUL SUBȚIRE, POSIBILITATE RARĂ DE METASTAZĂ DIGESTIVĂ, SECUNDARĂ NEOPLASMULUI OVARIAN

Maria-Gabriela Roșca¹, D.C. Mariciuc¹, I. Radu¹, D. Ferariu², V. Scripcariu¹

1 Clinica a III-a Chirurgie, Centrul de Cercetare în Chirurgie Oncologică și Training în Chirurgie Generală, Universitatea de Medicină și Farmacie „Gr.T. Popa” Iași

2 Laboratorul de anatomie patologica, Spitalul „Sf. Spiridon Iași

SMALL BOWEL – A RARE METASTASIS FROM OVARIAN CANCER (Abstract): Small bowel obstruction in an oncology patient is a common and serious medical problem, associated with diagnostic and therapeutic dilemmas. We report a case of small bowel obstruction caused by a metastatic tumor secondary to bilateral recurrent ovarian cancer. The clinical diagnosis is difficult because of lack of specific signs and symptoms. The computed tomography becomes essential in the preoperative diagnostic. The treatment has two targets: to solve the obstruction and to control the metastatic disease. The case is particular because of the presence of a jejuno-colic intratumoral fistula. The anatomopathological examination reveals the character of metastatic tumor secondary to ovarian cancer. Good general status, with no severe comorbidities and the significant response to anti-cancer chemotherapy, make a good prognosis after radical resection of the metastasis. The possibility of a metastasis in the bowel wall as a potential cause of an obstruction requires a high level of suspicion and should be considered as a differential diagnosis in any patient with a history of cancer.

KEY WORDS: METASTASIS, SMALL BOWEL, OVARIAN CANCER

Corespondență: Prof. Dr. Viorel Scripcariu, Clinica a III-a Chirurgie, Spitalul „Sf. Spiridon Iași, Bd. Independenței nr 1, Iași, România, 700111; e-mail: vscripcariu@gmail.com*

INTRODUCERE

Metastazele intestinului subțire la un pacient cu antecedente oncologice sunt o entitate rară, care ridică importante probleme de diagnostic și tratament. Are o incidență variabilă pentru diverse localizări ale tumorii primare [1]. Dacă afectarea intestinului subțire în cadrul carcinomatozei peritoneale este relativ frecventă, 10% în neoplasmul de sân și melanomul malign [2-4], post necropsie cu o frecvență și mai mare [5], metastazele izolate ale intestinului subțire reprezintă o condiție rară.

Intervalul de timp de la depistarea tumorii primare până la depistarea metastazei izolate a intestinului subțire variază în limite largi, ajungând până la 30 de ani într-un caz de melanom malign [3].

CAZ CLINIC

Pacienta P.E., în vârstă de 48 de ani, a fost diagnosticată în anul 2003 cu neoplasm ovarian bilateral, pentru care s-a intervenit chirurgical, practicându-se histerectomie totală cu anexectomie bilaterală și omentectomie.

Examenul anatomo-patologic a evidențiat aspectul de adenocarcinom ovarian cu celule clare. Postoperator s-a inițiat tratamentul chimioterapic adjuvant cu Carboplatin.

* received date: 10.01.2009

accepted date: 15.02.2009

În februarie 2007, pacienta acuză dispnee și dureri abdominale, motiv pentru care este reevaluată clinic și paraclinic. Examenul computer tomografic (CT) toraco-abdominal evidențiază la nivelul plămânului drept cel puțin 2 noduli infracentimetrice, juxtapleurali, în segmentul lateral al lobului mijlociu drept, iar la nivelul plămânului stâng, cel puțin un nodul infracentimetric juxtapleural în segmentul anterior al culmenului. Se evidențiază de asemenea, o formațiune chistică cu dimensiuni de 8 x 11 x 9 cm, cu localizare pelvi-abdominală. Se stabilește diagnosticul de recidivă tumorală loco-regională și determinări metastatice pulmonare multiple.

În perioada februarie-iunie 2007, pacienta urmează tratament chimioterapic sistemic (3 cure Sindaxel + Carboplatin; 8 cure Sindaxel + Farmorubicin), obținându-se dispariția imaginilor pulmonare și ameliorarea stării generale.

În iulie 2007, se intervine chirurgical și se practică rezecția recidivei tumorale pelvine, fără a se evidenția diseminări secundare macroscopice intraabdominale.

Pacienta se prezintă după 8 luni de la reintervenția pentru cancerul ovarian, cu dureri abdominale difuze, tulburări de tranzit și prezența unei formațiuni tumorale abdominale, cu diametrul de aproximativ 10 cm, palpabilă în mezogastru, la dreapta liniei mediane. Debutul simptomatologiei fiind insidios, în urmă cu 4 luni, cu agravare și apariția simptomatologiei sugestive pentru sindrom subocluziv în ultimele 2 săptămâni.

Examenul clinic general evidențiază o pacientă obeză cu stare generală relativ bună și tegumente palide. Examenul abdominal constată prezența cicatricilor postoperatorii abdominale, eventrație pe cicatricea postoperatorie mediană subombilical. La palpare se descoperă un nodul cu diametrul de 2 cm pe cicatricea postoperatorie în regiunea subombilicală și o formațiune tumorală localizată în mezogastru, la dreapta liniei mediane, dureroasă, cu diametru de 10 cm, de consistență elastică. Percuția abdomenului evidențiază matitate în aria de proiecție a tumorii și hipersonoritate în flancul stâng. Tranzitul intestinal este accelerat, cu scaune de consistență scăzută.

Dintre examenele de laborator menționăm ca semnificativă existența unui sindrom anemic feripriv: eritrocite = $2,81 \times 10^6$ /mmc, Hb = 8,7 g/dL, Ht = 26,4%.

Prezența unei formațiuni tumorale abdominale voluminoase în contextul antecedentelor neoplazice ale pacientei constituie premisele solicitării unui examen CT care evidențiază: 1) formațiune chistică localizată paraombilical drept, intraperitoneală, în contact cu peritoneul parietal, cu diametrul de 62 x 46 x 35 mm (diametrul anteroposterior x transversal x craniocaudal), cu perete având o grosime de 20 mm, neregulat pe fața internă, care își crește moderat și tardiv densitatea după administrarea substanței de contrast; formațiunea este descrisă în contact, la polul superior, cu colonul transvers, medial cu ansele de intestin subțire, lateral cu colonul ascendent, față de care pare a avea plan de separație; 2) eventrație pe cicatricea postoperatorie mediană, cu anse de intestin subțire; 3) absența adenopatiilor și a formațiunilor tumorale în pelvis. Pe radiografia toracică, nu se evidențiază determinări secundare.

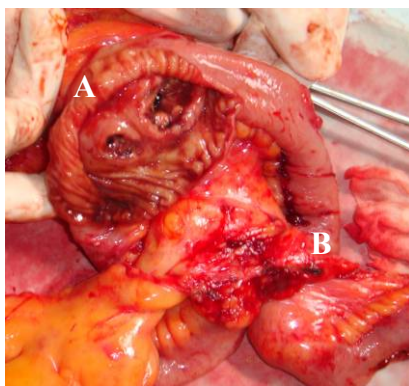
Starea generală bună a pacientei în condițiile prezenței unei formațiuni tumorale abdominale voluminoase cu simptomatologie frustă, intermitent, de subocluzie intestinală, și a antecedentelor personale de neoplasm ovarian constituie indicație de laparotomie exploratorie.

După reechilibrarea biologică a pacientei, se intervine chirurgical. După liza aderențelor intraperitoneale, explorarea intraoperatorie constată absența diseminărilor secundare intraperitoneale, absența recidivei locale pelvine, absența determinărilor

secundare hepatice și o formațiune tumorală parietală dură cu diametrul de 2 cm. La nivelul ileonului, se evidențiază o tumoră vegetantă circumferențială, stenozantă cu diametru de aproximativ 5 cm, localizată la 30 de cm de valvula ileo-cecală, ce invadează versantul transvers al unghiului hepatic al colonului și o altă formațiune tumorală ileală, polipoidă, cu diametrul de 2 cm, situată la 5 cm în aval de prima.

Se practică hemicolectomie dreaptă extinsă pe ileon, în condiții de siguranță oncologică precum și excizia în țesut sănătos a formațiunii tumorale parietale și cura chirurgicală a eventrației postoperatorii cu refacerea peretelui în plan total.

Examenul macroscopic al piesei de rezecție efectuat imediat postoperator, a descoperit o fistulă ileo-colică intratumorală, survenită probabil consecutiv stenozei ileonului și invaziei tumorale a unghiului hepatic al colonului (Fig. 1).



**Fig. 1 Piesa operatorie – hemicolectomie dreaptă extinsă pe ileon
Aspect macroscopic**

A Fistulă ileo-colică intratumorală; B metastază ileală cu aspect tipic „ombilicat” și ulcerat al tumorilor intestinale

Examenul anatomo-patologic a evidențiat intestin subțire și colon cu infiltrație parietală de carcinom slab diferențiat, predominant cu celulă clară, arhitectură solidă, cu focare de diferențiere tubulară sau papilară (metastază de la un cancer ovarian). Se mai remarcă arii ulcerate și întinsă necroză; 16 ganglioni limfatici pericolici, fără metastază. Tumora parietală este reprezentată de țesut conjunctivo-vasculo-adipos cu zone de liponecroză, cu numeroase chisturi lipidice, fara infiltrație tumorală.

Evoluția postoperatorie a pacientei a fost simplă, fără complicații, fiind externată la 7 zile postoperator.

Având în vedere evoluția favorabilă a metastazelor pulmonare sub tratament chimioterapic sistemic, pacienta a fost îndrumată spre cabinetul oncologic cu un prognostic favorabil, în vederea tratamentului adjuvant.

DISCUȚII

În general, sindromul ocluziv abdominal cauzat de o obstrucție pe intestinul subțire este o condiție rară, cu atât mai mult când acesta este determinat de o tumoră secundară intestinală.

Deși există numeroase alte entități mult mai frecvente care ar putea fi cauza unei ocluzii de intestin subțire, mai mult sau mai puțin facile din punct de vedere diagnostic, există anumite situații în care se poate ridica suspiciunea unei tumori

secundare, metastatice pe intestinul subțire. Simptomele de prezentare sunt nespecifice, tardive și nu oferă indicii asupra localizării și cauzei ocluziei intestinului subțire [6].

În literatura de specialitate sunt citate relativ puține cazuri de metastaze intestinale, de aceea, recunoașterea lor constituind adevărate provocări diagnostice, în special când există un interval liber de boală mare [2-23]. Într-un studiu desfășurat în 2005, Idelevich E et al au efectuat un review al literaturii de specialitate, al cazurilor cu metastaze intestinale raportate. Studiul conține 36 de cazuri, dintre care majoritatea (47%) au fost secundare neoplasmului mamar și 2 cazuri (5,6%) secundare neoplasmului ovarian. Cei mai mulți pacienți se aflau în decada a 6-a de vârstă (vârsta medie de 55 ani), cu o predominanță feminină, în legătură directă cu incidența neoplasmului mamar [1].

Simptomele metastazelor intestinale sunt de obicei nespecifice și tind să fie atribuite frecvent altor etiologii mult mai comune (aderențe intraperitoneale; carcinomatoza peritoneală). Tumorile intestinale secundare apar după un interval liber variabil după diagnosticul tumorii primare, fiind localizate la distanță de acestea [3,15,16]. Toți acești factori conduc la întâzieri semnificative în diagnosticul tumorilor secundare în etiologia obstrucțiilor intestinului subțire [17].

Gradul de suspiciune diagnostică este crescut însă de contextul neoplazic al pacientului, care poate fi astfel supus explorărilor imagistice în vederea depistării determinărilor secundare abdominale. Implicarea metastazelor intestinale în simptomatologia abdominală a bolnavilor neoplazici a putut fi depistată post-mortem în 55% din cazuri [5].

Totuși, câteva principii s-au dovedit utile. În primul rând, recunoașterea simptomatologiei de tip ocluziv înalt și atribuirea acestuia unei obstrucții pe intestinul subțire și în al doilea rând, contextul în care survine aceasta simptomatologie, la un pacient cu trecut neoplazic (cel mai frecvent, secundar unui neoplasm mamar, melanom malign, neoplasm pulmonar, neoplasm ovarian). Deși la acești pacienți sindromul ocluziv este determinat cel mai frecvent de alte entități (aderențe intraperitoneale, carcinomatoza peritoneală), se impune diagnosticul diferențial cu o metastază intestinală, în relație de cauzalitate cu tumora primară. Rolul explorărilor imagistice devine evident, examenul CT ocupând locul cel mai important. Nu se exclud beneficiile laparotomiei exploratorii și diagnosticul intraoperator.

Tumorile secundare intestinale ridică, de asemenea, probleme terapeutice complexe. Deși datele din literatura de specialitate sunt limitate, anumite studii au reușit totuși să stabilească principii care ghidează tratamentul. Tratamentul chirurgical are două scopuri: rezolvarea obstrucției intestinale și controlul bolii metastatice. Acesta este condiționat de starea generală a pacientului și capacitatea sa de a suporta o intervenție de amploare. Laparotomia exploratorie este indicată de semnele clinice abdominale de alarmă. Agresivitatea intervenției cu viză terapeutică este condiționată de starea generală a pacientului, de stadiul local al metastazei, de agresivitatea tumorii primare și de răspunsul la tratamentul adjuvant, putând opta pentru o intervenție radicală sau o derivație paliativă [16].

S-a raportat o supraviețuire de durată după rezecția tumorilor secundare intestinale, chiar în cazul unor entități considerate agresive (neoplasm mamar, melanom malign, neoplasm ovarian) [20]. Astfel, chirurgia radicală poate fi luată în considerare la toți pacienții la care situația locală o permite, și în special, la pacienții cu antecedente de tratament antineoplazic sistemic cu efecte favorabile, la aceștia așteptându-se o evoluție favorabilă în continuare.

Un loc important ocupă tratamentul sistemic adjuvant ce poate include chimioterapia și hormonoterapia într-un protocol individualizat pentru fiecare pacient. Examenul anatomo-patologic al piesei de rezecție devine astfel esențial, fiind singurul care face diagnosticul diferențial între o tumoră intestinală primară și una secundară.

La pacienții vârstnici, cu multiple comorbidități sau cu forme neoplazice agresive, cu răspuns slab la chimioterapie în antecedente, pot fi luate în considerare procedurile derivative.

CONCLUZII

Tumorile metastatice în intestinul subțire fac parte din diagnosticul diferențial la pacienții cu antecedente personale de cancer care prezintă tulburări de tranzit. Rezecția segmentului de intestin implicat și terapia sistemică postoperatorie trebuie adecvată fiecărui caz în parte. Diagnosticul histopatologic poate fi uneori dificil dar antecedentele bolnavului, în aceste cazuri, pot fi benefice pentru interpretarea leziunilor.

BIBLIOGRAFIE

1. Idelevich, Hanoch Kashtan, Eli Mavor, Baruch Brenner. Small bowel obstruction caused by secondary tumors. *Surgical Oncology*. 2006; 15(1): 29-32.
2. Clavien PA, Laffer U, Torhost J, Harder F. Gastrointestinal metastases as first clinical manifestation of the dissemination of a breast cancer. *Eur J Surg Oncol*. 1990; 16(2): 121-126.
3. Bender GN, Maglinte DD, McLarney JH, Rex D, Kelvin FM. Malignant melanoma: patterns of metastasis to the small bowel, reliability of imaging studies, and clinical relevance. *Am J Gastroenterol*. 2001; 96(8): 2392-2400.
4. Schwarz RE, Klimstra DS, Turnbull AD. Metastatic breast cancer masquerading as gastrointestinal primary. *Am J Gastroenterol*. 1998; 93(1): 111-114.
5. Washington K, McDonagh D. Secondary tumors of the gastrointestinal tract: surgical pathologic findings and comparison with autopsy survey. *Modern Pathology*. 1995; 8(4): 427-433.
6. Liaw CC, Wang CS, Ng KK, Lin PY. Enteric intussusception due to metastatic intestinal tumors. *Journal of Formosan Medical Association*. 1997; 96(2): 125-128.
7. Cormier WJ, Gaffey TA, Welch JM, Welch JS, Edmonson JH. Linitis plastica caused by metastatic lobular carcinoma of the breast. *Mayo Clin Proc*. 1980; 55(12): 747-753.
8. Gatsoulis N, Roukounakis N, Kafetzis I, Gasteratos S, Mavrakis G. Small bowel intussusception due to metastatic malignant melanoma. A case report. *Technical Coloproctology*. 2004; 8(Suppl 1): s141-s143.
9. Hung GY, Chiou T, Hsieh YL, Yang MH, Chen WY. Intestinal metastasis causing intussusception in a patient treated for osteosarcoma with history of multiple metastases: a case report. *Japanese Journal of Clinical Oncology*. 2001; 31(4): 165-171.
10. Chen TF, Eardley I, Doyle PT, Bullock KN. Rectal obstruction secondary to carcinoma of the prostate treated by transanal resection of the prostate. *British Journal of Urology* 1992; 70(6): 643-647.
11. Kamal HS, Farah RE, Hamzi HA, Cohen HI, Kristal BI. Unusual presentation of rectal adenocarcinoma. *Roman Journal of Gastroenterology*. 2003; 12(1): 47-50.
12. Hofflander R, Beckes D, Kapre S, Matolo N, Liu S. A case of jejunal intussusception with gastrointestinal bleeding caused by metastatic testicular germ cell cancer. *Digestive Surgery*. 1999; 16(5): 439-440.
13. Catino A, Lorusso V, Gargano G, Pellicchia A, Marzullo F, Berardi F, De Lena M. Metastatic involvement of the stomach secondary to breast carcinoma. A case report. *Eur J Gynaecol Oncol*. 1992; 13(1 Suppl): 85-88.
14. Taal BG, den Hartog Jager FCA, Steinmetz R, Peterse H. The spectrum of gastrointestinal metastases of breast carcinoma: II. The colon and rectum. *Gastrointestinal Endoscopy*. 1992; 38(2): 136-141.
15. Daniels IR, Laver GT, Chisholm EM. Bowel obstruction due to extrinsic compression by metastatic lobular carcinoma of the breast. *Journal of Royal Society of Health* 2002; 122(1): 61-62.

16. Van Trappen P, Serreyn R, Elewaut AE, Cocquyt V, Van Belle S. Abdominal pain with anorexia in patients with breast carcinoma. *Annals of Oncology*. 1998; 9: 1243-1245.
17. Lisa R, Gunilla C, Jonsson PI. Small bowel obstruction caused by intestinal metastases from undiagnosed breast cancer: report of two cases. *European Journal of Surgery* 2002; 168: 648-650.
18. Capasso L, Iarrobino G, D' Ambrosio R, et al. Surgical complications for gastric and small bowel metastases due to primary lung carcinoma. *Minerva Chirurgica*. 2004; 59(4): 397-403.
19. Pavlakis GM, Sakorafas GH, Anagnostopoulos GK. Intestinal metastases from renal cell carcinoma: a rare cause of intestinal obstruction and bleeding Mt Sinai. *Journal of Medicine*. 2004; 71(2): 127-130.
20. Heymann AD, Vieta JO. Recurrent renal carcinoma causing intestinal hemorrhage. *American Journal of Gastroenterology*. 1978; 69(5): 582-585.
21. Nahhas WA. Ovarian cancer. Current outlook on this deadly disease. *Postgraduate Medical Journal*. 1997; 102(3): 112-120.
22. van der Poel HG, Roukema JA, Horenblas S, van Geel AN, Debruyne FM. Metastasectomy in renal cell carcinoma: a multicenter retrospective analysis. *European Urology*. 1999; 35: 197-203.
23. Deguchi R, Takagi A, Igarashi M, Shirai T, Shiba T, Watanabe S, Kurumada T, Miwa T, Sadahiro S, Yasuda M. A case of ileocolic intussusception from renal cell carcinoma. *Endoscopy*. 2000; 32(8): 658-660.