

TEHNICA PRELEVĂRII FICATULUI PENTRU TRANSPLANT

C. Lupașcu

Clinica I Chirurgie, Spitalul „Sf. Spiridon” Iași
Universitatea de Medicină și Farmacie „Gr.T. Popa” Iași

SURGICAL TECHNIQUE FOR LIVER DONOR PROCUREMENT (Abstract): Transplantation of the liver is one of the most traumatic operations yet devised and there is a tendency for it to be offered as a possible life-saving therapy to some of the sickest patients that are submitted to surgery. The concept of vascularized liver graft resulted from the pioneering work of Moore (1959) and Starzl (1960). In the last twenty years, the concept of multiorgan donor has been accepted in most European countries and USA, and, where possible, all organs that can be used are transplanted from a given donor, provided permission is forthcoming. Procurement of the whole liver graft from a heart-beating, but brain-dead, donor remains the standard method of liver procurement and is usually carried out as part of a multiple organ retrieval that also includes the kidneys, pancreas and thoracic organs, and occasionally intestinal grafts are being recovered. The author describes the standard approach for donor hepatectomy.

KEY WORDS: ORGAN PROCUREMENT, LIVER TRANSPLANTATION

Correspondență: Conf. Dr. Cristian Lupașcu, Clinica I Chirurgie, Spitalul „Sf. Spiridon” Iași, Bd. Independenței, Nr. 1, Iași, 700111; e-mail: cristianlupașcu@hotmail.com*

INTRODUCERE

Prelevarea ficatului se înscrie, ca regulă generală, în cadrul unei prelevări multiorgan care include practic întotdeauna rinichii, adesea cordul și marile axe vasculare, mai rar plămânii și pancreasul. Organele trebuie explantate împreună cu vascularizația lor și trebuie corect conservate în vederea transplantării.

Starea donorului aflat în moarte cerebrală (cu atât mai mult a celui non „heart beating”), este întotdeauna precară iar regula este de a organiza și practica prelevări rapide, cu o bună coordonare între echipe. Există constant riscul unei opriri cardiace premature care poate antrena prelungirea timpului de ischemie caldă și uneori, compromiterea grefonului.

Tehnica transplantului hepatic, inclusiv cea de prelevare, a fost pusă la punct mai întâi la Universitatea Colorado în Denver și, din ianuarie 1981, la Universitatea din Pittsburgh [1]. Aceste metode chirurgicale au fost apoi preluate și perfecționate de centre chirurgicale de transplant din întreaga lume.

PRINCIPIILE TEHNICILOR CHIRURGICALE DE PRELEVARE

Principiile prelevării ficatului sunt: 1) verificarea integrității și calității grefonului printr-o inspecție atentă; 2) efectuarea unui lavaj lichidian refrigerat al organului pe cale arterială și venoasă, pentru reducerea efectelor nefavorabile ale ischemiei; 3) prelevarea organului se face evitând orice traumatism, păstrându-i vascularizația, pentru a permite reimplantarea și revascularizarea sa [1,2].

Tehnica de rutină a fost descrisă inițial de T. Starzl [1]. Ea are avantajul de a fi rapidă, reproductibilă și convenabilă oricărei variante anatomice. Se face fără disecție

* received date: 24.01.2009

accepted date: 25.04.2009

pediculară și cu o minimă disecție a ficatului, acesta fiind explantat împreună cu un tub aortic comportând toate ramurile arteriale cu destinație hepatică, axele venoase precum și o largă pastilă din diafragm [1,2]. Prelevarea concomitentă și a pancreasului necesită însă modificarea tehnicii [2,3].

Prelevarea multi-organ începe prin laparotomie, efectuată în general de echipa urologică, cu abordul vaselor și prepararea câmpului abdominal; echipa cardiacă apare de regulă ulterior, pentru realizarea sternotomiei și pregătirea cordului.

TEHNICA CHIRURGICALĂ PROPRIU-ZISĂ

Instalarea

Câmpul operator este larg, începând de la foseta suprasternală, mergând în jos către apendicele xifoid și simfiza pubiană. Dacă se prelevă și vase, incizia se prelungește către membrele inferioare [3-5]. La nivelul abdomenului incizia este xifopubiană sau cruciformă, permițând deschiderea sa largă [1]. Cele 4 cadrane-lambouri cutaneo-musculare sunt eversate și menținute cu suturi [1].

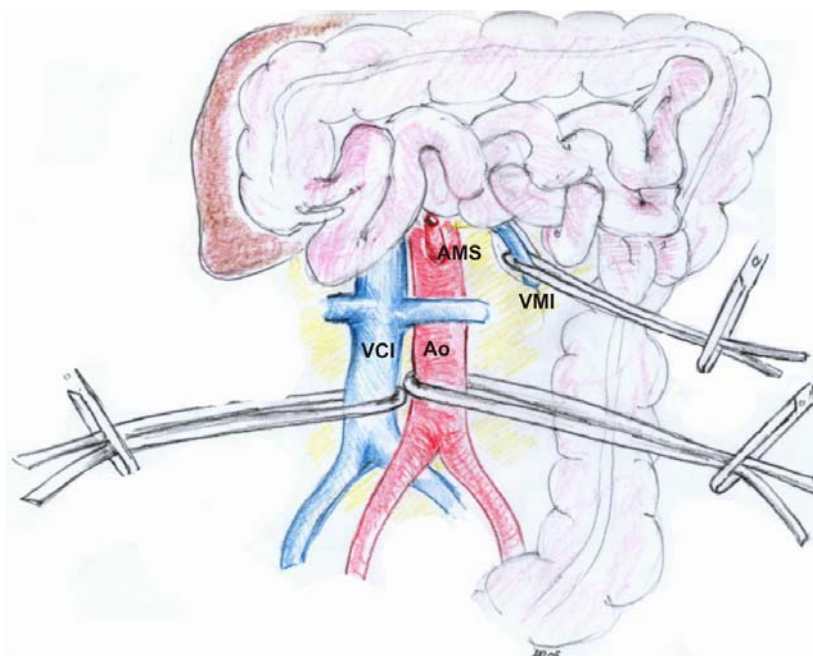


Fig. 1 Disecția și pregătirea pentru canulare a venei cave inferioare, aortei și venei mezenterice inferioare.

Se remarcă decolarea și reclinarea colonului și anselor intestinale.

Pregătirea canulărilor

Colonul drept și cecul sunt decolate până la rădăcina mezenterului. Decolarea dodeno-pancreatică permite expunerea largă a venei cave inferioare, de la bifurcația sa până la venele renale, precum și a aortei, de la originea arterei mezenterice superioare până la axele iliace [1-5].

Aorta este disecată apoi mai sus de bifurcația sa, iar două lațuri (de cauciuc sau material textil) sunt trecute în jurul ei. În caz de prelevare concomitentă vasculară sau anomalie de vascularizație renală, este de dorit să se canuleze și artera hipogastrică și, ca urmare, aceasta va fi de asemenea, disecată. Se realizează disecția și expunerea pe lațuri a venei cave inferioare, a arterei mezenterice superioare (la origine din aortă) și a

veneii mezențerice inferioare la nivelul marginii inferioare a pancreasului (Fig. 1) [1-5]. Liniile de perfuzie sunt pregătite, dar nu sunt instalate imediat.

Explorarea parenchimului, controlul aortei supraceliace și lavajul vezicular

Ficatul este explorat vizual și printr-o atență palpăre. Lobul stâng este eliberat și ridicat pentru a vedea dacă există o arteră hepatică stângă din artera coronară gastrică la nivelul micului epiploon [1].

Vezișula biliară este golită după ce în prealabil a fost realizată o bursă, apoi se realizează lavajul căilor biliare cu ser fiziologic (Fig. 2).

Aorta este abordată la nivelul hiatusului diafragmatic, după reclinarea esofagului, disecată și apoi pusă pe un laț (Fig. 2).

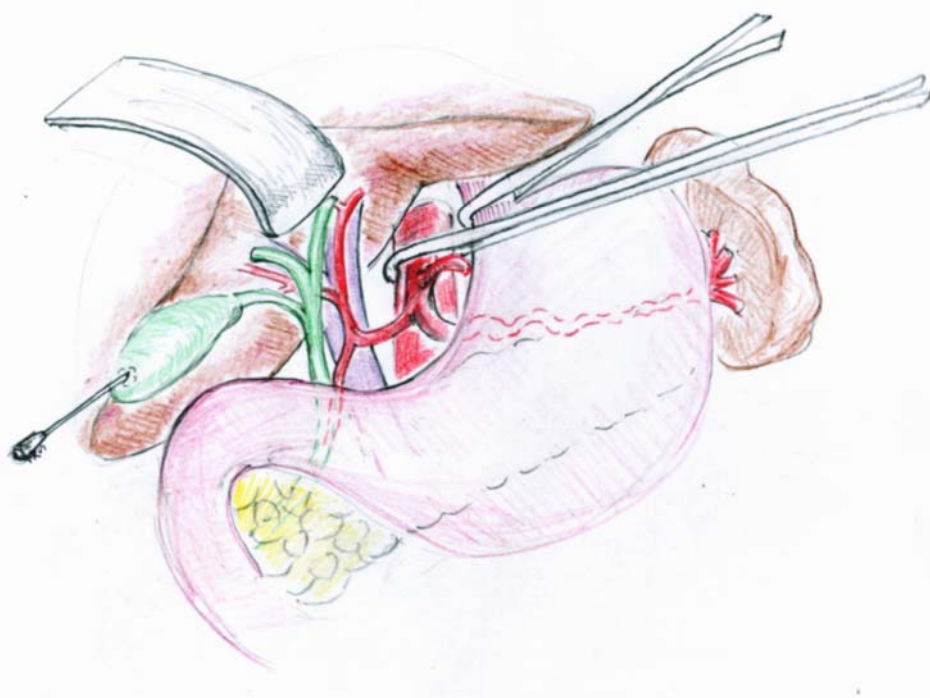


Fig. 2 Abordul aortei la nivelul hiatusului diafragmatic și punșionarea și lavajul veziculi biliare

Canularea veneii mezențerice inferioare pentru lavajul portal

Vena mezențerică inferioară, disecată în prealabil la nivelul marginii inferioare a pancreasului, este ligaturată la cca 4 cm de marginea inferioară a pancreasului. În această venă se introduce apoi o canulă (sau o sondă de aspirație traheală adaptată dimensiunilor veneii), care se pozișionează până la originea trunchiului portal sub control palpator al pediculului hepatic (Fig. 3).

Canularea aortei și veneii cave inferioare

Dacă se prelevează și cordul, acesta este momentul realizării sternotomiei, pentru ca echipa cardiacă să prepare grefonul cardiac. Când toate echipele sunt pregătite, se realizează canularea aortei, ligatura aortei deasupra bifurcației, amplasarea canulei aortice care este asigurată prin lațul aortic superior [3]. În același mod, se

ligaturează vena cavă inferioară, amplasându-se canula de descărcare [3]. Este absolut necesar să se verifice poziționarea corectă a canulei de descărcare (sub venele renale) și a celei aortice (sub emergența arterelor renale) [1-5].

Clampajul aortei toracice de către chirurșii cardiaci, este semnalul de declanșare al purjării aortice și mezenterice, precum și de ligatură a aortei subdiafragmatice supraceliace [1-5]. Descărcarea venei cave este imediat deschisă. Câmpul operator este refrigerat prin irigarea cu o soluție de ser fiziologic rece. Se urmărește decolorarea lentă a organelor.

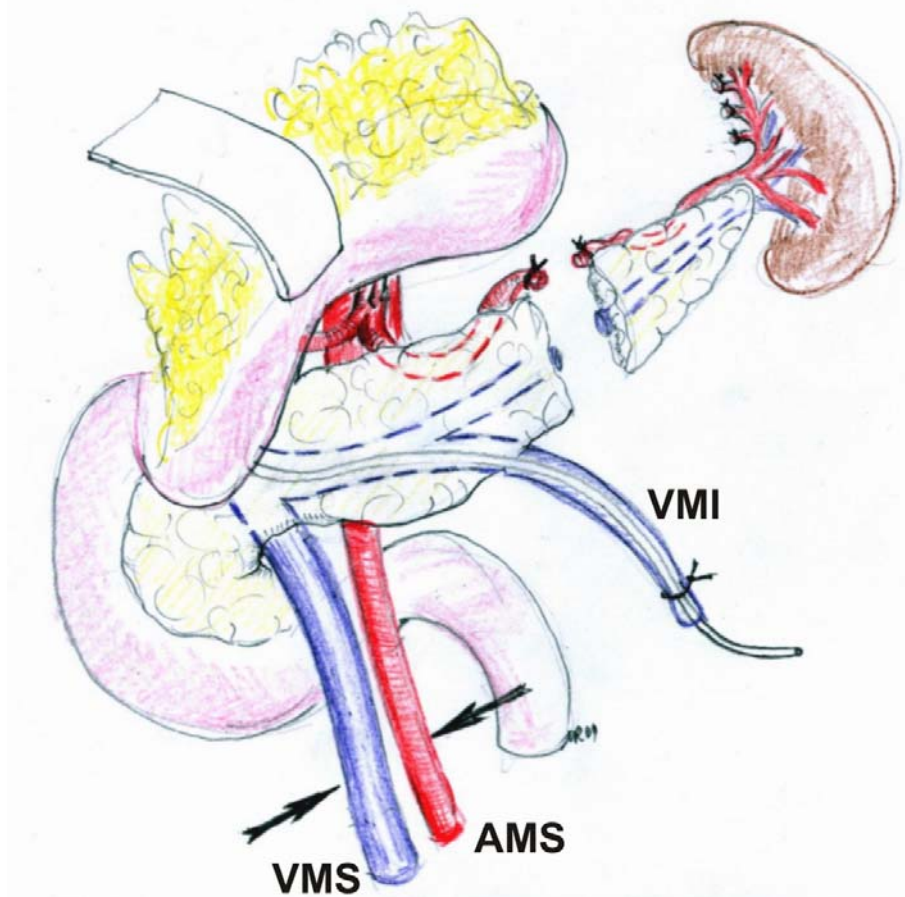


Fig. 3 Ligatura pediculului mezenteric superior și secționarea pancreasului

Eliberarea ficatului

Mâna stângă a chirurgului apasă în jos ficatul, iar diafragma este incizată de-a lungul ligamentului triunghiular până la vena cavă, care este secționată deasupra diafragmului, după aplicarea prealabilă a unui clamp, în cazul în care cordul nu este prelevat [1]. Incizia diafragmatică se prelungește la stânga până la hiatusul diafragmatic, apoi marginea inferioară a ficatului este eliberată până la vena cavă subhepatică, care este secționată deasupra celor două vene renale, păstrând totuși măcar un centimetru de securitate pentru grefoanele renale.

Eliberarea cefalo-pancreasului din potcoava duodenală

Ajutorul expune duodenul operatorului, în condițiile în care manevra Kocher a fost efectuată în debutul operației de prelevare. Pancreasul este separat complet de DI, DII și DIII, cu secțiunea intrapancreatică a coledocului [1-4]. În jos, această manevră conduce la vasele mezenterice superioare, care sunt incluse în mezenter (Fig. 3). Aceste vase sunt legate în bloc la nivelul rădăcinii mezenterului iar în sus, capul pancreatic este total eliberat de duoden după secționarea arterei pilorice.

Secțiunea cozii pancreatice

Cavitatea retrogastrică este deschisă prin secțiunea ligamentului gastrocolic. Mâna chirurgului trece posterior de splină și de coada pancreasului, permițând secțiunea pancreasului distal și vaselor splenice [1-3]. Se continuă apoi cu eliberarea micii curburi gastrice cu secțiunea arterei coronare gastrice, în partea de sus a stomacului, după păstrarea originii unei eventuale artere hepatice stângi (Fig. 3) [1].

Secțiunea aortei

Aorta abdominală este secționată deasupra ligaturii subdiafragmatice. Fața ei posterioară este eliberată cu degetul, apoi se abordează aorta renală. Se deschide fața anterioară a aortei printr-o incizie longitudinală, ceea ce permite reperarea, endoluminal, a nivelului abuzării arterelor renale și, eventual, a unor artere polare superioare [1-5]. Se incizează circumferențial aorta sub nivelul arterei mezenterice superioare, pentru prezervarea arterelor renale [1-5]. Tubul aortic astfel secționat este eliberat de pilierul diafragmatic, reclinând toată masa organică către dreapta.

Pregătirea grefonului

Grefonul incluzând capul pancreasului, pediculul hepatic nedisecat și o parte din diafragm, este apoi într-un recipient plin cu ser fiziologic refrigerat. Apoi se pregătește un container conținând un litru soluție de conservare, în care se introduce, în mod steril, organul de transplantat, înconjurat de gheață, în vederea transportului.

DISCUȚII

În mâinile unui chirurg experimentat, această tehnică rapidă de prelevare hepatică durează în medie 30-45 minute. Ea este destinată în special donatorilor stabili din punct de vedere hemodinamic. Trebuie bine însușită de chirurgii aflați la începutul experienței de prelevare, deoarece nu necesită o disecție prelungită. Odată stăpânită tehnica de prelevare cât și cea de răcire a ficatului, se poate trece la învățarea unor tehnici mai rapide, care să fie utilizate în situații clinice particulare [6]. Când cordul donatorului cadaveric a încetat să bată doar de câteva minute (cardiac arrest), la donatori non-heart beating, în situația unor țări în care nu este permisă prelevarea de organe de la pacienți aflați în moarte cerebrală sau în alte circumstanțe legale sau religioase, se poate trece la tehnica „super rapidă” [6,7]. Aceasta presupune canularea imediată a aortei distale și inițierea irigației cu soluție de conservare refrigerată în condițiile în care practic nu există o circulație sanguină efectivă [8,9]. Ulterior se recurge la sternotomie mediană rapidă, clamparea aortei toracice și secționarea venei cave inferioare suprahepatice pentru decomprimare hepatică; se canulează apoi vena mezenterică inferioară pentru irigarea refrigerată a sistemului portal. Etapele următoarele sunt asemănătoare cu cele descrise. Oricum, pentru tehnica super rapidă, este necesar un nivel de îndemânare mult mai ridicat din partea chirurgului care efectuează procedura [7-9].

BIBLIOGRAFIE

1. Stazl TE, Demetris AJ. Liver Transplantation. Chicago: Year Book Medical; 1990.
2. Casavilla A, Selby R, Tzakis A, Todo S. Logistics and technique for combined hepatic-intestinal retrieval. *Annals of Surgery*. 1992; 216: 605-609.
3. Starzl TE, Hakala TR. A flexible procedure for multiple for multiple cadaveric organ procurement. *Surgery, Gynecology and Obstetrics*. 1984; 158: 223-230.
4. Kalayoglu M, Sollinger HW, Stratta RJ, D'Alessandro AM, Hoffmann RM, Pirsch JD, Belzer FO. Extended preservation of the human liver for clinical transplantation. *Lancet*. 1988; 1(8586): 617-619.
5. Gordon R D, Van Thyl D, Starzl TE. Liver Transplantation. In: Schiff L, Sciff ER, editors. Diseases of the liver, 7-th edition, Philadelphia: Lippincott; 1993.
6. Walia A, Schumann R. The evolution of liver transplantation practices. *Curr Opin Organ Transplant*. 2008; 13(3): 275-279.
7. Detry O, Seydel B, Delbouille MH, Monard J, Hans MF, De Roover A, Coimbra C, Lauwick S, Joris J, Kaba A, Damas P, Damas F, Lamproye A, Delwaide J, Squifflet JP, Meurisse M, Honoré P. Liver transplant donation after cardiac death: experience at the University of Liege. *Transplant Proc*. 2009; 41(2): 582-584.
8. Muiesan P, Girlanda R, Jassem W, Melendez HV, O'Grady J, Bowles M, Rela M, Heaton N. Single-center experience with liver transplantation from controlled non-heartbeating donors: a viable source of grafts. *Ann Surg*. 2005; 242(5): 732-738.
9. Moon JI, Nishida S, Butt F, Schwartz CB, Ganz S, Levi DM, Burke GW, Tzakis AG. Multi-organ procurement and successful multi-center allocation using rapid en bloc technique from a controlled non-heart-beating donor. *Transplantation*. 2004; 77(9): 1476-1477.