

## PROTEZAREA VALVULARĂ AORTICĂ MINIM-INVAZIVĂ

Cătălina Maria Moldovanu<sup>1</sup>, O. Știru<sup>2</sup>

1 Clinica a III-a Medicală Cardiologică „G. Enescu”,  
Universitatea de Medicină și Farmacie „Gr.T. Popa” Iași

2 Clinica de Chirurgie Cardiovasculară,  
Institutul de Boli Cardiovasculare „Prof. Dr. C.C. Iliescu”, București  
Universitatea de Medicină și Farmacie „Carol Davila” București

### **AORTIC VALVE REPLACEMENT BY MINIMALLY INVASIVE APPROACH (Abstract):**

Degenerative aortic stenosis is one of the most frequent valvular disease. About 25% from the people over 65 years old had aortic sclerosis and about 4% from the inhabitants older than 75 years old had aortic stenosis. Aortic valve replacement (AVR) is the treatment of choice. The overall postoperative mortality of this operation is under 5% especially in large volume surgical centers. For the patients older than 80 years old and with severe comorbidities the postoperative mortality rate of AVR operation is over 15%. For this category of patients the best approach is AVR using a minimally invasive approach, especially the percutaneous approach. The paper describes the different techniques and valvular prosthesis for minimally invasive AVR. The data from the literature - actual indications, valvular prosthetic types and results of different minimally invasive techniques - are discussed.

**KEY WORDS:** AORTIC STENOSIS, AORTIC VALVULAR REPLACEMENT, ROBOTIC CARDIAC SURGERY, PERCUTANEOUS AORTIC VALVE IMPLANTATION

Corespondență: Dr. Cătălina Maria Moldovanu, Clinica a III-a Medicală, Spitalul „Sf. Spiridon” Iași, Bd. Independenței, Nr. 1, 700111, Iași, România; e-mail: catalinamoldovanu@gmail.com\*

### **INTRODUCERE**

Stenoza aortică (SAo) valvulară degenerativă este cea mai frecventă afecțiune valvulară la adult reprezentând 30-40% din afecțiunile valvulare [1]. În S.U.A., 25% dintre pacienții peste 65 ani au scleroză aortică [2], iar cca 4% din populația peste 75 ani are SAo [3]. Se consideră că 1 din 6 pacienți cu scleroză aortică evoluează spre SAo [4] și o jumătate din pacienții cu stenoză aortică ușoară și moderată evoluează spre stenoză aortică severă [5]. Raportarea AHA din 2006 [6] consideră că afecțiunile valvulare sunt răspunzătoare de 19989 decese, majoritatea (12471 – 62,4%) datorându-se patologiei aortice; aceeași sursă menționează că în 2003, în S.U.A., au fost implantate 95000 de proteze valvulare. Tratamentul de elecție al SAo este protezarea valvulară; indicația de protezare și momentul intervenției se bazează pe prezența simptomatologiei (angină, dispnee sau sincopă) [7]. În aceste situații protezarea valvulară are o rată înaltă de succes și un prognostic bun pe termen lung [8,9]. Managementul formelor asimptomatice reprezintă o provocare, întrucât absența simptomelor se asociază pe de o parte cu un risc crescut de deces (moarte subită), iar pe de altă parte, protezarea valvulară neselectată și prematură conduce la o rată înaltă a morbidității și mortalității perioperatorii. Mortalitatea perioperatorie a scăzut continuu în intervențiile de protezare aortică, mai ales în centrele specializate cu „volum” mare [7]. Dacă în anii '80

\* received date: 22.12.2008

accepted date: 15.03.2009

mortalitatea perioperatorie atingea 16% [10], actualmente AHA, citând datele Societății Chirurgilor Toracici (Society of Thoracic Surgeons), raportează, în centrele specializate, o mortalitate perioperatorie de 3-4% la pacienții cu protezare valvulară aortică și de 5,5-6,8% la pacienții cu protezare valvulară aortică și by-pass coronarian [7]. Factori adiționali pot crește riscul chirurgical: chirurgia de urgență (mortalitatea poate atinge 30%) [11], disfuncția ventriculară severă, hipertensiunea pulmonară secundară, boala coronariană coexistentă, by-pass sau înlocuirea valvulară în antecedente, boala renală cronică, vârstnici [12]. Pentru aprecierea și predicția riscului operator se folosește curent scorul EUROSCORE [7,11]. La pacienții cu multipli factori de risc, rata predictivă a mortalității perioperatorii calculată standard este subestimată; de aceea există posibilitatea calculării riscului folosind formule statistice, în funcție de ponderea fiecărui parametru în determinismul mortalității perioperatorii (www.euroscore.org). La pacienții cu risc înalt (peste 15% mortalitate predictivă) este indicată protezarea valvulară percutană fie ca metodă definitivă de protezare, fie ca o etapă intermediară, pentru stabilizarea pacientului și pregătirea unei viitoare protezări definitive („bridge”).

### **TEHNICI DE ÎNLOCUIRE VALVULARĂ MINIM-INVAZIVĂ**

În prezent există disponibile două posibilități de protezare valvulară minim-invazivă: chirurgia robotică și protezarea valvulară percutană [13].

#### **Chirurgia robotică**

Prima intervenție robotică de înlocuire valvulară a fost realizată în 2000, de Colvin S, de la New York University Medical Center And School Of Medicine [14], când s-a practicat protezare valvulară mitrală la un pacient de 50 ani, folosind un sistem robotic Zeus, calea de abord fiind o minitoracotomie de cca 5 cm.

Pentru intervențiile de by-pass coronarian și chiar de înlocuire a valvei mitrale, chirurgia robotică a fost deja folosită existând raportări în literatură [15,16].

Primele date despre protezarea valvulară aortică robotică aparțin lui Folliguet TA et al [17], care, în 2005, publică primele 5 cazuri; au fost 4 pacienți cu SAO calcificată și un pacient cu insuficiență aortică, având o vârstă medie de 59 ani. A folosit un sistem robotic daVinci, calea de abord fiind două porturi pentru trocare și o minitoracotomie de cca 6 cm. Durata medie a by-pass-ului cardio-pulmonar a fost de 121,5±37,5 minute, iar spitalizarea postoperatorie de 8,6±3 zile, cu un necesar redus de analgice în perioada postoperatorie.

Avantajele sistemului robotic în chirurgia valvulară au fost demonstrate de seriile de intervenții de protezare mitrală [18]: rezoluție optică înaltă, imagine tridimensională, instrumente cu 7 grade de libertate, cu mișcări intuitive, incizii de mici dimensiuni și, ca urmare, cu dureri postoperatorii mai reduse, spitalizare mai scurtă.

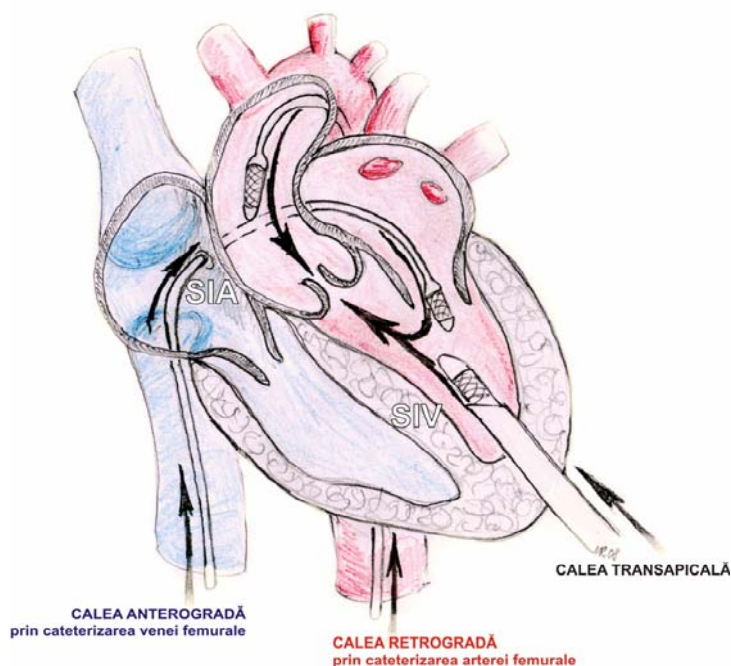
Până în prezent seriile raportate în literatură sunt prea mici pentru a putea trage concluzii asupra morbidității și mortalității operatorii.

#### **Protezarea valvulară percutană**

Protezarea valvulară minim-invazivă, percutană, este o tehnică minim invazivă dezvoltată pentru pacienții cu SAO severă și risc înalt. Tehnicile percutane au fost dezvoltate începând cu 1985, când Cribier a efectuat prima valvuloplastie aortică [19]. În 2000 a fost raportată primul stent valvular introdus percutan, iar în 2002 prima protezare aortică percutană [20-23].

Există trei tehnici de abord percutan pentru protezarea valvulară aortică: anterogradă, retrogradă și transapicală, pentru fiecare fiind concepute tipuri speciale de valve (Fig. 1). Se utilizează curent trei tipuri de valve [20]:

- Cribier-Edwards – bioproteză din pericard de cal pe structură de oțel, expandabilă pe balon de valvuloplastie – disponibilă pentru toate cele trei tipuri de abord);
- CoreValve ReValving™ System – bioproteză din pericard bovin pe stent autoexpandabil din nitinol – disponibilă doar pentru calea retrogradă;
- Edwards-Sapien – bioproteză din pericard bovin pe structură din oțel inoxidabil, expandabilă pe balonul de valvuloplastie – pentru abord retrograd sau transapical.



**Fig. 1** Protezarea aortică percutană – posibilități de abord

*Tehnica anterogradă* constă în abordul venei femurale, ascensionarea cateterului până la nivelul atriului drept, traversarea septului interatrial, apoi a valvei mitrale și poziționarea la nivelul valvei aortice stenozate [22]. Avantajul major al tehnicii este reprezentat de diametrul mare și complianța crescută a femuralei care permitea folosirea unor catetere de dimensiuni generoase. Tehnica a fost abandonată datorită riscului lezării valvei mitrale, cu dezvoltarea ulterioară a unei insuficiențe, precum și a dificultăților de manipulare ale protezei [22].

*Tehnica retrogradă*, în care calea de acces este reprezentată de artera femurală, abordul valvei aortice fiind realizat retrograd. Prima protezare prin abord retrograd a fost raportată în 2005, de Paniagua D et al [23], de la Centrul de cardiologie din Caracas, la un bărbat de 62 ani, cu SAo calcificată severă și multiple comorbidități (hipertensiune pulmonară severă, insuficiență cardiacă congestivă, insuficiență renală cronică), dar pacientul a decedat în a 5-a zi postoperator ca urmare a unei embolii pulmonare, deși proteza valvulară funcționa corespunzător din punct de vedere hemodinamic.

Tehnica asigură actualmente rezultate bune, dezavantajele citate fiind riscul de lezare al aortei și femuralei și manipulara dificilă a cateterului la nivelul crossei aortei [22].

*Tehnica transapicală* – este o intervenție chirurgicală minim-invazivă care impune anestezia generală; calea de acces este o minitoracotomie de cca 1-2 cm urmată de punționarea vârfului ventriculului stâng cu un ac, catetrizarea și apoi fixarea valvei în poziție aortică. Principalul avantaj este reprezentat de accesul direct asupra valvei aortice; în schimb punția ventriculului stâng poate fi sursa unor potențiale complicații: anevrism ventricular, aritmie, lezarea coronarelor, revărsat pericardic și pleural [22].

Toate cele trei tipuri de abord necesită ghidare fluoroscopică, angiografie coronară și monitorizare transesofagiană. Poziția ideală de plasare a protezei este mijlocie, la nivelul valvei aortice, astfel încât să nu influențeze ostiumurile coronare și deschiderea mitralei [22]. Protezele sunt plasate prin umflarea balonului de valvuloplastie sau deschiderea stentului, dezumflarea rapidă și retragerea balonului și a cateterului în timpul unei tahicardii ventriculare de cca 10 sec, induse prin stimularea ventriculului drept, de 180-200 /min, care are drept scop scăderea volumului bătaie și a fluxului transaortic.

#### *Rezultatele tehnicilor percutane*

Rata de succes raportată în literatură pentru proteza Cribier-Edwards, prin tehnica anterogradă a fost de 85%, constatându-se o îmbunătățire a ariei valvulare aortice (de la  $0,6 \pm 0,11 \text{ cm}^2$  vs  $1,7 \pm 0,1 \text{ cm}^2$ ), creșterea fracției de ejeție ( $45 \pm 18\%$  vs  $53 \pm 14\%$ ), reducerea gradientului transvalvular ( $37 \pm 13 \text{ mmHg}$  vs  $9 \pm 2 \text{ mmHg}$ ), și îmbunătățirea statusului funcțional (90% dintre pacienți au trecut din NYHA IV în NYHA I sau II), rezultate menținute la peste 26 luni [24]. Mortalitatea perioperatorie a fost variabilă 8-16% în funcție de experiența echipei [25]. Până în prezent au fost implantate peste 500 bioproteze Cribier, utilizarea valvelor cu diametre mari (26 mm) fiind asociată cu un risc mai mic de migrare valvulară și regurgitare aortică paravalvulară [22].

Sistemul CoreValve Revalving este o bioproteză valvulară autoexpandabilă folosită numai pentru abordul retrograd și are un diametru de 21-22 mm. Prima proteză de acest tip a fost implantată în 2005 [26]. Rata de succes a protezei este de 84-94%, gradientul transvalvular și îmbunătățirea statusului funcțional fiind rapide și durabile. Sistemul înregistrează un grad redus de regurgitare aortică perivalvulară și a fost folosit și la pacienți cu bioproteze degenerate și comorbidități importante [22,27,28]. Design-ul protezei îi asigură câteva avantaje: „autocentrarea” la nivelul orificiului valvular, posibilitatea ancorării adecvate la nivelul orificiului aortic, posibilitatea schimbării implantării după o poziționare „parțială”, proprietate deosebit de utilă în timpul curbei de învățare [27].

Proteza Edwards-Sapien reprezintă o evoluție a protezei Cribier și este disponibilă în două dimensiuni 21 și 26 mm [22]. Rata de succes este de 91-96%, toți parametrii hemodinamicii cardiace îmbunătățindu-se semnificativ [22]. Mortalitatea perioperatorie a fost de 15% supraviețuirea la 6 luni fiind de 78%, iar la 2 ani de 60% (pacienți vârstnici având comorbidități importante) [29].

Protezarea valvulară percutană pare a fi metoda de elecție pentru pacienții vârstnici (peste 80 ani) ce au comorbidități importante și SAo severă asimptomatică. La această categorie de pacienți rata mortalității perioperatorii este 15-18%; prin comparație rata mortalității în protezarea valvulară percutană este de cca 12% și se îmbunătățește continuu pe măsură ce experiența se acumulează [22,30].

Dezavantajele protezării valvulare aortice percutane sunt reprezentate posibilitatea apariției unor complicații grave, de multe ori letale: dislocarea protezei și embolizarea aortei, ruptură sau disecție acută de aortă, obstrucția ostiumurilor coronare.

Rata exactă a acestor complicații nu este cunoscută; de asemenea, nici rata și nici severitatea insuficienței aortice perivalvulare [31].

## CONCLUZII

Tehnicile minim-invazive de protezare valvulară aortică câștigă teren. Chirurgia robotică pare a oferi rezultate favorabile dar costul prohibitiv al tehnologiei îi limitează aplicarea. Protezarea valvulară aortică percutană este indicată la pacienții cu risc operator înalt (vârstnici peste 80 ani, comorbidități). Indicațiile protezării valvulare aortice minim-invazive trebuie nuanțate deoarece riscul unor complicații potențial letale este relativ ridicat. Sunt necesare studii randomizate, eventual multicentrice pentru a stabili indicațiile protezării valvulare percutane.

## BIBLIOGRAFIE

1. Ung B, Baron G, Butchart EG, Delahaye F, Gohlke-Bärwolf C, Levang OW, Tornos P, Vanoverschelde JL, Vermeer F, Boersma E, Ravaud P, Vahanian A. A prospective survey of patients with valvular heart disease in Europe: the Euro Heart Survey on Valvular Heart Disease *Eur Heart J*. 2003; 24(13): 1231-1243.
2. Dal-Bianco JP, Khanheria BK, Mookadam F, Gentile F, Sengupta PP. Management of asymptomatic severe aortic stenosis. *J Am Coll of Cardiol*. 2008; 52(16): 1279-1292.
3. Nkomo VT, Gardin JM, Skelton TN, Gottdiener JS, Scott CG, Enriquez-Sarano M. Burden of valvular heart diseases: a populationbased study. *Lancet*. 2006; 368: 1005-1011.
4. Cosmi JE, Kort S, Tunick PA, Rosenzweig BP, Freedberg RS, Katz ES, Applebaum RM, Kronzon I. The risk of the development of aortic stenosis in patients with “benign” aortic valve thickening. *Arch Intern Med*. 2002; 162(20): 2345-2347.
5. Rosenhek R, Klaar U, Schemper M, Scholten C, Heger M, Gabriel H, Binder T, Maurer G, Baumgartner H. Mild and moderate aortic stenosis. Natural history and risk stratification by echocardiography. *Eur Heart J*. 2004; 25(3): 199-205.
6. Thom T, Haase N, Rosamond W, Howard VJ, Rumsfeld J, Manolio T, Zheng ZJ, Flegal K, O'Donnell C, Kittner S, Lloyd-Jones D, Goff DC Jr, Hong Y, Adams R, Friday G, Furie K, Gorelick P, Kissela B, Marler J, Meigs J, Roger V, Sidney S, Sorlie P, Steinberger J, Wasserthiel-Smoller S, Wilson M, Wolf P. Heart disease and stroke statistics-2006 update: A Report From the American Heart Association Statistics Committee and Stroke Statistics Subcommittee. *Circulation*. 2006; 113(6): e85-e151.
7. Bonow RO, Carabello BA, Chatterjee K, de Leon AC Jr, Faxon DP, Freed MD, Gaasch WH, Lytle BW, Nishimura RA, O'Gara PT, O'Rourke RA, Otto CM, Shah PM, Shanewise JS. 2008 Focused update incorporated into the ACC/AHA 2008 guidelines for the management of patients with valvular heart disease: a report of the American College of Cardiology/American Heart Association Task Force on Practice Guidelines (Writing Committee to Revise the 1998 guidelines for the management of patients with valvular heart disease) developed in collaboration with the Society of Cardiovascular Anesthesiologists endorsed by the Society for Cardiovascular Angiography and Interventions and the Society of Thoracic Surgeons. *Circulation*. 2008; 118(15): e523-e661.
8. Rosenhek R, Binder T, Porenta G, Lang I, Christ G, Schemper M, Maurer G, Baumgartner H. Predictors of outcome in severe, asymptomatic aortic stenosis. *N Engl J Med*. 2000; 343(9): 611-617.
9. Pai RG, Kapoor N, Bansal RC, Varadarajan P. Malignant natural history of asymptomatic severe aortic stenosis: benefit of aortic valve replacement. *Ann Thorac Surg*. 2006; 82: 2116-2122.
10. Murphy ES, Lawson RM, Starr A, Rahimtoola SH. Severe aortic stenosis in patients 60 years of age or older: left ventricular function and 10-year survival after valve replacement. *Circulation*. 1981; 64: II184-II188.
11. Chikwe J, Walther A, Pepper J. The surgical management of aortic valve disease. *Br J Cardiol*. 2003; 10(6): 453-461.
12. Vahanian A, Baumgartner H, Bax J, Butchart E, Dion R, Filippatos G, Flachskampf F, Hall R, Hung B, Kasprzak J, Nataf P, Tornos P, Torracca L, Wenink A. Guidelines on the management of

- valvular heart disease: The Task Force on the Management of Valvular Heart Disease of the European Society of Cardiology. *Eur Heart J*. 2007; 28(2): 230-268.
13. Gulbins H, Pritisanac A, Hannekum A. Minimally invasive heart valve surgery: already established in clinical routine? *Expert Rev Cardiovasc Ther*. 2004; 2(6): 837-843.
  14. New York University Medical Center And School Of Medicine (2000, May 3). A First In Robotic Heart Valve Surgery. *ScienceDaily*. Available online at <http://www.sciencedaily.com/releases/2000/05/000502185715.htm>.
  15. Bonatti J, Schacher T, Bernecker O, Chevtnik O, Bonaros N, Ott H, Friedrich G, Weidinger F, Laufer G. Robotically totally endoscopic coronary bypass: program development and learning curve issues. *J Thorac Surg*. 2004; 127(2): 504-510.
  16. Woo YJ, Nacke EA. Robotic minimally invasive mitral valve reconstruction yields less blood product transfusion and shorter length of stay. *Surgery*. 2006; 140(2): 263-267.
  17. Folliguet TA, Vanhuysse F, Konstantinos Z, Laborde F. Early experience with robotic aortic valve replacement. *European Journal of Cardio-Thoracic Surgery*. 2005; 28: 172-173.
  18. Jones BA, Krueger S, Howell D, Meinecke B, Dunn S. Robotic mitral valve repair: a community hospital experience. *Tex Heart Inst J*. 2005; 32(2): 143-146.
  19. Cribier A, Savin T, Saoudi N, Rocha P, Berland J, Letac B. Percutaneous transluminal valvuloplasty of acquired aortic stenosis in elderly patients: an alternative to valve replacement? *Lancet*. 1986; 1: 63-67.
  20. Andersen HR, Knudsen LL, Hasenkam JM. Transluminal implantation of artificial heart valves. Description of a new expandable aortic valve and initial results with implantation by catheter technique in closed chest pigs. *Eur Heart J*. 1992; 13: 704-708.
  21. Cribier A, Eltchaninoff H, Bash A, Borenstein N, Tron C, Bauer F, Derumeaux G, Anselme F, Laborde F, Leon MB. Percutaneous transcatheter implantation of an aortic valve prosthesis for calcific aortic stenosis: first human case description. *Circulation*. 2002; 106(24): 3006-3008.
  22. Singh IM, Tuzcu ME, Shishehbor MH, Kapadia SR, Christofferson RD. Percutaneous treatment of aortic valve stenosis. *Cleveland Clinic Journal of Medicine*. 2008; 75(11): 805-812.
  23. Paniagua D, Condado JA, Besso J, Velez M, Burger B, Bibbo S, Cedeno D, Acquattella H, Mejia C, Induni E, Fish RD. First human case of retrograde transcatheter implantation. *Tex Heart Inst J*. 2005; 32: 393-398.
  24. Cribier A, Eltchaninoff H, Tron C, Bauer F, Agatiello C, Nercolini D, Tapiero S, Litzler PY, Bessou JP, Babaliaros V. Treatment of calcific aortic stenosis with the percutaneous heart valve: mid-term follow-up from the initial feasibility studies: the French experience. *J Am Coll Cardiol*. 2006; 47(6): 1214-1223.
  25. Webb JG, Pasupati S, Humphries K, Thompson C, Altwegg L, Moss R, Sinhal A, Carere RG, Munt B, Ricci D, Ye J, Cheung A, Lichtenstein SV. Percutaneous transarterial aortic valve replacement in selected high-risk patients with aortic stenosis. *Circulation*. 2007; 116(7): 755-763.
  26. Grube E, Laborde JC, Zickmann B, Gerckens U, Felderhoff T, Sauren B, Bootsvelde A, Buellesfeld L, Iversen S. First report on a human percutaneous transluminal implantation of a self-expanding valve prosthesis for interventional treatment of aortic valve stenosis. *Catheter Cardiovasc Interv* 2005; 66(4): 465-469.
  27. Grube E, Schuler G, Buellesfeld L, Gerckens U, Linke A, Wenaweser P, Sauren B, Mohr FW, Walther T, Zickmann B, Iversen S, Felderhoff T, Cartier R, Bonan R. Percutaneous aortic valve replacement for severe aortic stenosis in high-risk patients using the second- and current third-generation self-expanding CoreValve prosthesis: device success and 30-day clinical outcome. *J Am Coll Cardiol*. 2007; 50(1): 69-76.
  28. Wenaweser P, Buellesfeld L, Gerckens U, Grube E. Percutaneous aortic valve replacement for severe aortic regurgitation in degenerated bioprosthesis: the first valve in valve procedure using the CoreValve ReValving system. *Catheter Cardiovasc Interv*. 2007; 70: 760-764.
  29. Pasupati S, Humphries K, Al Ali A, Altwegg L, Lichtenstein S, Ye J, Cheung A, Thompson CR, Carere R, Moss R, Munt B, Lee M, Webb J. Balloon expandable aortic valve (BEAV) implantation. The first 100 Canadian patients. *Circulation*. 2007; 116(suppl): 357.
  30. Carroll JD. The evolving treatment of aortic stenosis Do new procedures provide new treatment options for the highest risk patients? *Circulation*. 2006; 114: 533-535.
  31. Kallenbach K, Karck M. Percutaneous aortic valve implantation - contra. *Herz*. 2009; 34(2): 130-139.