

SPLENECTOMIA LAPAROSCOPICĂ – TEHNICĂ CHIRURGICALĂ

E. Târcoveanu, R. Moldovanu, C. Bradea

Clinica I Chirurgie „I. Tănăsescu – Vl. Buțureanu”, Spitalul „Sf. Spiridon” Iași

Centrul de Cercetare în Chirurgie Generală Clasică și Laparoscopică

Universitatea de Medicină și Farmacie „Gr.T. Popa” Iași

LAPAROSCOPIC SPLENECTOMY – SURGICAL TECHNIQUE (Abstract): Laparoscopic splenectomy (LS) is the second level of skill for a surgeon. The aim of this paper is to present the technique and the tricks for a succesfull splenectomy. There are also presented some datas of history of spleen surgery and surgical anatomy. Indications of laparoscopic splenectomy are the same as in the open technique. The standard operative technique is described. I also present different laparoscopic techniques so as trocars approach, dissection, divided of the spleen vessels by Ligasure or staplers, hand assisted technique etc. The postoperative course and follow-up are also described. Conclusion: Laparoscopic splenectomy is a feasible technique. An adequate training in laparoscopic surgery and modern technologies are necessary to perform this operation. LS is the gold standard treatment for idiopathic thrombocytopenic purpura.

KEY WORDS: SPLENECTOMY, INDICATIONS, LAPAROSCOPIC TECHNIQUE, LIGASURE, HAND-ASSITED LAPAROSCOPY, IDIOPATHIC THROMBOCYTOPENIC PURPURA

Correspondență: Prof. Dr. E. Târcoveanu, Clinica I Chirurgie „I. Tănăsescu – Vl. Buțureanu”, Spitalul „Sf. Spiridon” Iași, Bd. Independenței, nr. 1, Iași, 700111; e-mail: etarco@iasi.mednet.ro*

INTRODUCERE

Splenectomia laparoscopică (SL) reprezintă intervenția de extirpare a splinei, cu parenchim normal sau patologic, pe cale laparoscopică. În ultimii ani, laparoscopia a pătruns și în teritoriul splenopatiilor chirurgicale. Laparoscopia exploratorie poate exclude leziunile splenice din cadrul traumatismelor abdominale și poate stadializa o serie de malignități hematologice, cum ar fi boala Hodgkin.

Prima splenectomie laparoscopică a fost efectuată de Delaitre, la Paris, în 1991 [1,2], urmat de Poulin, la Quebec și de Carroll, la Los Angeles, în 1992 [3,4]. În țara noastră, prima splenectomie laparoscopică a fost efectuată de S. Duca, la Cluj, în 1996 [5].

ANATOMIE CHIRURGICALĂ

Splina este un organ limfoid vascular situat în loja splenică, delimitată în sus de cupola diafragmatică, în jos de unghiul stâng al colonului și ligamentul freno-colic stâng (sustentaculum lienis); corespunde medial cavității retrogastrice [6].

Embriologic, splina se dezvoltă în mezogastrul posterior, în foița stângă, care se va acola posterior cu peritoneul parietal; foița dreaptă va forma prin acolare epiploonul pancreatico-splenic și gastro-splenic, care vor delimita cavitatea retrogastrică. La extremitatea inferioară, foița constituie ligamentul freno-colic stâng, iar la extremitatea superioară ligamentul gastro-frenic [6]. Conexiunile peritoneale au o mare varietate, fapt care condiționează executarea splenectomiei. Foița stângă a mezogastrului și epiploonul pancreatico-splenic pot fi mai mult sau mai puțin acolate la peritoneul parietal, ceea ce face ca splina să fie mai mult sau mai puțin exteriorizabilă. Situația cu epiploane lungi și hil mobil este cea mai favorabilă splenectomiei.

* received date: 27.04.2007

accepted date: 1.06.2007

Splina are forma unui ovoid, de 13/7/3 cm, greutate de 150-250 g, culoare brun-roșietică, consistență friabilă [6]. Prezintă o față externă convexă, acoperită de diafragm și o față internă, împărțită de marginea internă care se bifurcă aproape de polul inferior determinând trei fațete (antero-internă, în raport cu stomacul și pancreasul, postero-internă în raport cu rinichiul și suprarenală stângă și infero-internă, în raport cu colonul).

Vascularizația este bogată și este reprezentată de *artera splenică*, ram al trunchiului celiac, care urmărește marginea superioară a pancreasului, sinuos către coadă, divizându-se la nivelul hilului splinei în două trunchiuri principale, superior și inferior; fiecare din aceste trunchiuri dă ramuri terminale secundare care pătrund în splină. Există două tipuri de distribuție terminală a arterei splenice – tipul etalat (70%), în care arterele terminale nasc la distanță de splină și tipul compact, cu artere terminale scurte. Artera splenică mai dă o arteră polară superioară, de origine extrahilară și mai multe artere polare inferioare. Vasele scurte ale stomacului pot lua naștere din toate arterele descrise anterior și pătrund în epiploonul gastro-frenic și gastro-splenic pentru a vasculariza marea curbura a stomacului. Artera splenică are și colaterale: 5-6 ramuri pancreatice, artera cardiotorozitară posterioară Rio Branco, artera gastro-epiploică stângă și vasele scurte. [5-7]

Venele, situate retroarterial, ies din splină într-un buchet de 6-8 ramuri, ce formează vena splenică, voluminoasă; are un traiect retropancreatic, unde se unește cu vena mezenterică inferioară pentru a forma trunchiul spleno-mezaraic, ram de origine al venei porte [5-7].

Vascularizația intrinsecă a splinei constă într-o segmentare vasculară care delimitează două arii hemisplenice irigate independent terminal prin arterele polare, prin cele două artere terminale și separate printr-un plan avascular perpendicular pe marele ax al splinei. Fiecare hemisplină este vascularizată printr-o serie de artere penetrante realizând teritorii vasculare etajate, adevărate segmente [5-8]. Segmentarea venoasă se suprapune peste cea arterială. Această dispoziție vasculară permite realizarea splenectomiilor parțiale reglate [8,9].

Limfaticile se formează din rețelele profunde perivasculare și sunt tributare limfonodulilor din hilul splinei, pancreatico-splenic și ai vaselor splenice [6].

Splenectomia laparoscopică se poate realiza folosind trei poziții, în funcție de care anatomia regiunii este mai mult sau mai puțin „clasică”:

- abordul anterior, cu pacientul în decubit dorsal, membrele inferioare în abducție și chirurgul fiind situat între picioarele bolnavului, anatomia fiind similară cu cea din tehnica clasică [5-8,10].
- abordul lateral, în care pacientul este situat în decubit lateral drept; în această poziție splina se reclină spre dreapta („hanging spleen”), asigurând un acces optim spre sustentaculum lienis și ligamentul spleno-frenic. În această poziție anatomia și rapoartele splinei sunt oarecum inversate [5-8,10].
- abordul „double access” care îmbină avantajele celor două tipuri menționate [6,11].

OBIECTIVELE ȘI PRINCIPIILE INTERVENȚIEI

Obiectivul principal constă în extirparea splinei, pentru indicații vitale (leziuni traumatice la bolnavi stabili hemodinamici) și absolute (boli hematologice).

În unele afecțiuni splenice (sferocitoza ereditară, tumori benigne (hamartom, schwanom), metastaze) este recomandată splenectomia parțială, subtotală sau „near-total” [12]. Indicația de elecție pentru splenectomia parțială este sferocitoza ereditară și mai ales la copii [13-15]. Studiile pe termen lung au demonstrat că păstrarea unui segment splenic scade rata infecțiilor severe postoperatorii și a accidentelor tromboembolice, deși unii pacienți dezvoltă litiaze biliare [16]. Nu există un consens asupra cantității de țesut splenic care trebuie rezecat, pentru rezultate optime. În mod obișnuit se rezecă cca 3/4 din splină, fiind prezervat fie polul superior, fie cel inferior [14,16,17].

Există posibilitatea teoretică de a practica splenectomii parțiale laparoscopice și în traumatisme [18,19].

Experiența chirurgicală, o selecție corectă a pacienților, dotarea tehnică, disecția anatomică precisă și hemostaza atentă pot preveni accidentele intraoperatorii și complicațiile [3]. Este esențială expunerea splinei printr-o corectă poziționare a bolnavului. Se poate modifica poziția bolnavului în timpul intervenției pentru a oferi cea mai bună expunere a hilului, care să ușureze disecția vaselor.

Unii autori recomandă embolizarea arterei splenice preoperator pentru a diminua pierderea de sânge intraoperatorie [20,21].

INDICAȚII ȘI CONTRAINDICAȚII

Indicațiile splenectomiei laparoscopice se referă atât la afecțiuni hematologice, (purpura trombocitopenică idiopatică, sferocitoza ereditară, trombocitopenia autoimună, anemia hemolitică autoimună, purpura trombocitopenică trombotică) cât și în bolile splinei propriu-zise (chisturile splinei, tumori splenice primare etc.) [6,22,23]. Pentru pacienții cu purpură trombocitopenică idiopatică la care nu au răspuns la corticoterapie sau care necesită creșterea progresivă a dozelor de steroizi, se va indica splenectomia dacă splina nu este mărită de volum. Acești pacienți sunt deseori mici, slabi, mai frecvent femei tinere, condiții în care și intervenția chirurgicală se efectuează mai facil. În sferocitozele ereditare splina are dimensiuni variabile. Există situații în care intervenția chirurgicală este puțin mai laborioasă deoarece pacienții prezintă concomitent și litiază veziculară (calculi pigmentari) care necesită colecistectomia laparoscopică simultană [6,15,24]. Actualmente, se consideră că splenectomia laparoscopică reprezintă „gold standard” în tratamentul purperei trombocitopenice idiopatice [24-27].

Alte indicații sunt limfoamele splinei, infarctele splenice fără abcese, stadializarea bolii Hodgkin, unele cazuri de anemie hemolitică autoimună severă [27]. Splenectomia poate fi indicată în hipersplenismul simptomatic din leucemiile cu celule păroase, leucemiile limfocitare cronice, leucemia mieloidă cronică, metaplazia mieloidă, talasemia majoră, sindromul Felty, splenomegalia cauzată de hemodializă, splenomegalia din SIDA, boala Gaucher și trombozele venei splenice [6,22,23,27,28]. O indicație importantă o reprezintă splenectomia la pacienții cu SIDA, atât tromocitopenia asociată SIDA, cât și în alte complicații ale imunodeficienței (abcese, tuberculoză) datorită potențialului scăzut de a expune echipa operatorie la contaminarea virală [29].

Bolnavii cu splenomegalie moderată sau cu purpura trombocitopenică idiopatică sunt candidații ideali pentru splenectomia laparoscopică.

Laparoscopia diagnostică este folosită din ce în ce mai frecvent. Pot fi descoperite leziuni chistice sau tumorile benigne mici, ce pot fi tratate laparoscopic. Diagnosticul și tratamentul leziunilor traumatice ale splinei cresc aria intervențiilor laparoscopice, dar acestea nu pot fi efectuate decât la bolnavii stabili din punct de vedere hemodinamic. Instrumentarul modern și tehnicile de sutură pot ajuta la efectuarea de splenorafii în defavoarea splenectomiei.

Contraindicațiile absolute ale splenectomiei laparoscopice sunt: 1) splenomegaliile cu hipertensiune portală importantă (risc important de hemoragie dificil de controlat); 2) leziuni splenice traumatice tip IV, V cu hemoperitoneu masiv și instabilitate hemodinamică; 3) perisplenită intensă; 4) tulburări de coagulare severe [22]. Contraindicații relative sunt sarcina, obezitatea morbidă, adenopatii în hilul splinei (Boală Hodgkin), sindromul aderențial peritoneal și contraindicațiile anesteziei generale [22].

Mărimea splinei reprezintă un subiect discutat în alegerea abordului laparoscopic. Pentru afecțiunile splenice în care splina are dimensiuni normale, splenectomia laparoscopică este tratamentul de elecție [6,22]. Pentru splinele de sub 1000g SL este de asemenea, indicată,

considerându-se că rezultatele sunt similare cu cele în care splina are dimensiuni normale [30,31]. Alte studii raportează ca limită pentru SL, o masă de 2000g [32]. Pentru splenomegaliile de peste 2000g, SL este fesabilă și poate fi efectuată, dar rata conversiilor și a morbidității postoperatorii crește [30-33]. Pentru splenomegaliile de peste 3000g este indicat abordul clasic, mai ales în afecțiunile tumorale splenice sau limfoame, în care morcelajul splinei este contraindicat (necesitatea unui diagnostic histopatologic corect) [31]. Un alt parametru important în aprecierea fesabilității SL este diametrul maxim al splinei; astfel, se consideră că SL poate fi efectuată cu succes când splina are un diametru de sub 20-22 cm [34,35].

Pentru splenomegaliile masive (diametru de peste 17 cm și o greutate de peste 600g) și „supramasive” (diametru de peste 22 cm și o greutate de peste 1600g) [35], este indicată Hand Assisted Laparoscopic Splenectomy (HALS) [36], care asigură atât un confort operator mai bun, o scădere a complicațiilor intraoperatorii, cu scăderea duratei intervenției și reducerea cantității de sânge pierdut intraoperator, cât și permite prezervarea integrității splinei pentru un examen histopatologic de acuratețe [37-39]. Pentru splenomegaliile voluminoase acest abord este superior SL [38].

PREGĂTIREA PREOPERATORIE

Preoperator, bolnavul va fi supus unui algoritm complex de investigații. Tomografia computerizată, ecografia și scintigrafia cu Tc99 sau Indium111 determină mărimea și volumul splinei și pot detecta splinele accesorii. Fiind cunoscut riscul crescut al infecțiilor postsplenectomie, în special la tineri, este important de a determina preoperator acest risc și de a se efectua cu două săptămâni înaintea operației un vaccin antipneumococic, cât și anti-*Haemophilus influenzae B* și meningococ [6]. Frecvent, se folosește antibiopprofilaxia cu cefalosporine [6].

Bolnavii cu purpură trombocitopenică idiopatică sau alte afecțiuni hematologice la care s-a făcut corticoterapie pot primi preoperator cortizon pe cale parenterală [22]. Este indicată transfuzia cu sânge sau masă trombocitară [6]. Splenectomia laparoscopică necesită un minim de 50000 trombocite/mm³ datorită riscului hemoragic intraoperator crescut [22]. Embolizarea angiografică preoperatorie, poate fi efectuată pentru a diminua splenomegalia și a scădea riscul de hemoragie intraoperatorie, dar metoda nu s-a impus [6,20-22]

ANESTEZIA

Splenectomia laparoscopică se efectuează cu anestezie generală cu ventilație mecanică controlată. Sunt necesare o sondă de aspirație nazogastrică și un abord venos central. La bolnavii cu risc tromboembolic se aplică un pansament elastic la nivelul membrilor inferioare. [22]

INSTRUMENTAR

Efectuarea splenectomiei laparoscopice presupune un instrumentar și un echipament adecvat. Un laparoscop de 30° sau 45° sau un laparoscop semiflexibil sunt utile pentru a evidenția spațiul subfrenic stâng și spațiul parietocolic, pentru a inspecta loja splenică și a verifica hemostaza [5,7].

Sunt necesare depărtătoare endoscopice speciale, pense atraumatice tip Babcock, pense atraumatice pentru stomac, colon și splină, retractor, aplicator de clipuri, dispozitiv de irigație-aspirație care are și capacitate de hidrodisecție. Un foarfece rotativ tip Metzenbaum este de un real folos în disecția ligamentelor splenice și a structurilor hilare. Un aspirator gros de 10 mm și destul de lung (32 mm) este necesar pentru a evacua sângele și cheagurile care pot să apară în cursul disecției. Se folosesc, de asemenea, staplerele liniare laparoscopice cu cartuș pentru vase, utilizate pentru hemostaza rapidă și pentru hemostaza și secțiunea

structurilor fibro-vasculare din ligamentul gastro-splenic, cum sunt vasele scurte [40]. Intervenția a devenit mai simplă prin utilizarea sistemului LigaSure® [41]. De asemenea, bisturiul cu ultrasunete poate facilita intervenția [42]. Foliile de colagen impregnate cu fibrinogen (TachoComb®) pot fi utile pentru perfectarea hemostazei în loja splenică [43]. Este necesar un sac special de plastic pentru extragerea laparoscopică a splinei, integră sau morcelată; acest sac previne diseminarea celulelor maligne sau a fragmentelor de țesut splenic cu potențial de a determina apariția splenozei [6,22].

DISPOZITIVUL OPERATOR

Pacientul este așezat pe masa de operație, cu o pernă plasată în regiunea toracolumbară pentru a etala flancul și hipocondrul stâng. Corpul este în semidecubit lateral drept formând cu planul mesei un unghi de 60°. Pacientul este apoi fixat la masă, cu mâna stângă poziționată ca pentru toracotomia postero-laterală. Două monitoare sunt așezate de o parte și de alta a capului. Se mai poate institui pneumoperitoneul și introduce trocarele de explorare cu pacientul în decubit dorsal, apoi acesta este schimbat în poziție laterală care oferă un acces mai bun asupra hilului. Chirurgul va sta de partea dreaptă a mesei și va privi la monitorul stâng; cameramanul și asistentul sunt plasați în fața sa (în stânga mesei). Masa de instrumente este situată la picioarele bolnavului.

Pentru splenectomia laparoscopică se poate folosi și poziția de litotomie, chirurgul fiind așezat între membrele inferioare ale pacientului. După plasarea trocarelor, masa de operație este înclinată în anti-Trendelenburg la 30°.

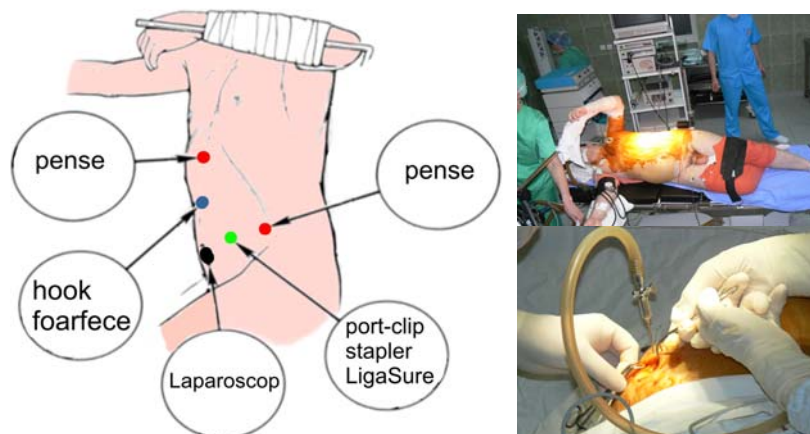


Fig. 1 Dispozitivul operator și poziționarea trocarelor pentru splenectomia laparoscopică

TEHNICA OPERATORIE

Se realizează pneumoperitoneul cu acul Veress introdus în regiunea ombilicală sau prin tehnica deschisă Hasson. De obicei, se folosesc 4-5 trocare, dar, la nevoie, pot fi introduse și trocare adiționale (Fig. 1) [44].

Trocarul supraombilical este folosit pentru optică. După introducerea laparoscopului se explorează cu atenție întreaga cavitate peritoneală, pentru a preciza poziția și mărimea splinei, în funcție de care se introduc celelalte trocare și, mai ales, pentru a identifica eventualele spline accesorii. Căutarea splinei accesorii la sfârșitul intervenției poate fi împiedicată de prezența cheagurilor. Localizările potențiale ale splinei accesorii sunt hilul splinei, coada pancreasului, ligamentul spleno-colic, marele epiploon și ligamentul gastro-colic, mezenterul, regiunea presacrată, regiunea utero-anexială.

Se introduc următoarele trocare: unul de 5 mm paramedian drept; unul de 12 mm lateral stâng; unul de 12 mm subcostal stâng, manipulat de primul asistent; unul de 10 mm

subxifoidian pentru dispozitivul de irigație-aspirație sau pentru pensa manevrată de cameraman. Trocarele operatorii de 12 mm sunt poziționate în hipocondrul stâng în apropierea marginii costale, astfel încât acestea să ajungă până la polii superior și inferior ai splinei; sunt necesare pentru introducerea bisturiului cu ultrasunete, staplerelor Endo-GIA sau pensei LigaSure® [6,22,40-42].

Înainte de începerea disecției, bolnavul este așezat în poziție Trendelenburg. Pentru a expune splina, se tracionează medial marea curbură a stomacului cu pensa atraumatică (introdusă prin trocarul supraumbilical median), în timp ce marele epiploon și unghiul splenic al colonului sunt tracionate în jos. Expunerea splinei este dificilă la obezi. Pentru a favoriza vizualizarea lojei splenice se recomandă rotația mesei de operație spre dreapta, cu partea stângă a bolnavului în sus [5,7,22].

Intervenția are 5 timpi: disecția polului inferior, disecția hilului și ligatura arterei splenice, cliparea vaselor scurte, disecția aderențelor retroperitoneale și extragerea splinei morselate [5,7,22,45,46].

Disecția începe, de obicei, la nivelul polului inferior al splinei. Uneori, este necesară secțiunea aderențelor perisplenice cu pensa LigaSure®. După eliberarea polului inferior, splina poate fi rotată lateral pentru a expune mai bine hilul. Pentru eliberarea aderențelor spleno-colice se preferă folosirea pensei LigaSure®; electrocauterul poate produce escare secundare la nivelul colonului, care este foarte aproape. Instrumentele utilizate pentru disecție se introduc prin cele două trocare din hipocondrul stâng. Disecția este facilitată prin tracțiunea laterală a splinei (Fig.2)

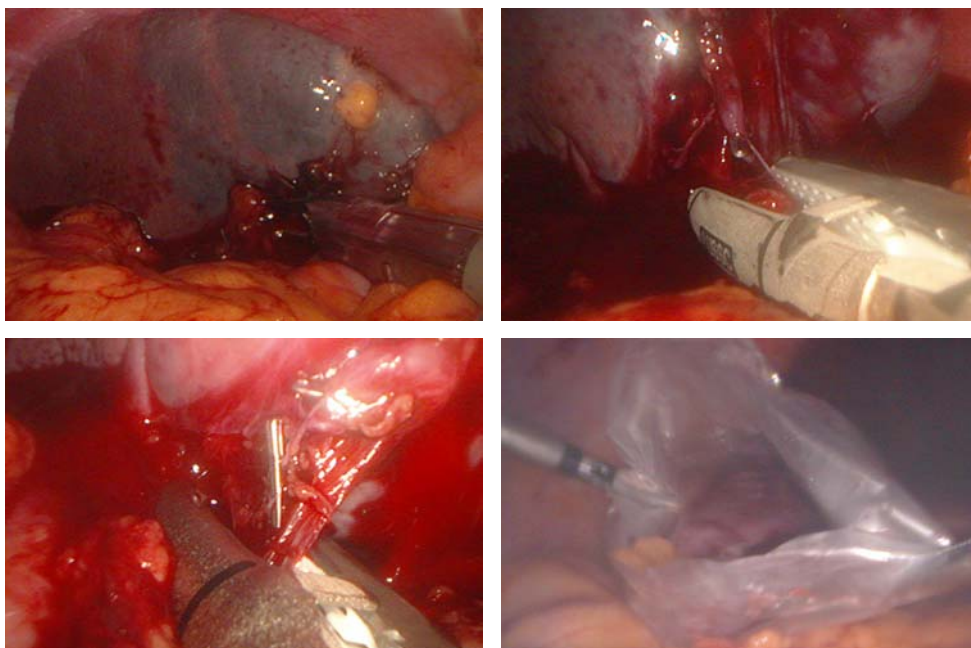


Fig. 2 Splenectomie laparoscopică cu LigaSure.®

Se secționează peritoneul de la nivelul epiploonului gastro-splenic, în care se realizează o fereastră. Se recomandă ca disecția să fie boantă.

Disecția hilului se efectuează în apropierea splinei pentru a nu leza coada pancreasului. Când disecția este efectuată prea aproape de splină poate antrena hemoragie prin decapsulare. Dacă se produce decapsularea, hemostaza se poate realiza prin presiune cu ajutorul unui surgicel.

Tratamentul vaselor splenice va fi individualizat în funcție de anatomia vasculară a hilului. Vasele splenice se tratează individual. Se utilizează un nod neresorbabil extracorporeal plasat proximal de clipuri sau un stapler liniar Endo-GIA cu cartuș vascular care se aplică distal de cele două clipuri situate pe artera și vena splenică (Fig. 3). Folosirea staplerelor este avantajoasă pentru că este rapidă și mai sigură. Uneori, aplicarea staplerelor nu este suficientă pentru controlul hemostazei din artera splenică [40]. După ligatura vaselor splenice se examinează atent fața posterioară a hilului; unde se pot găsi vase mici care nu au fost prinse în stapler și pot sângera. Aplicarea foliilor de collagen în aceste situații poate fi utilă [43].

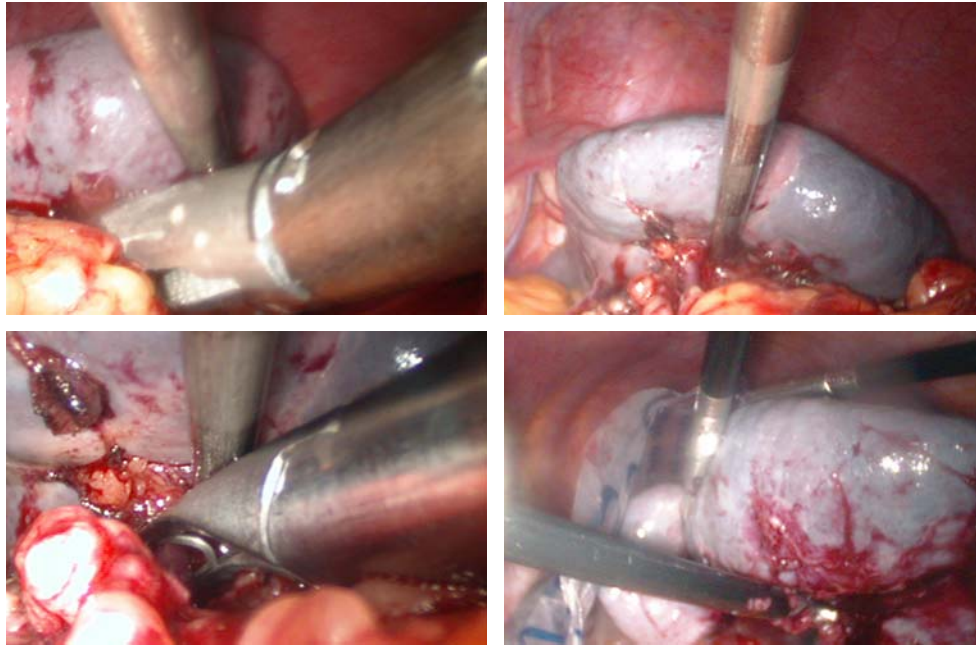


Fig. 3 Splenectomie laparoscopică cu aplicare de stapler și clipuri.

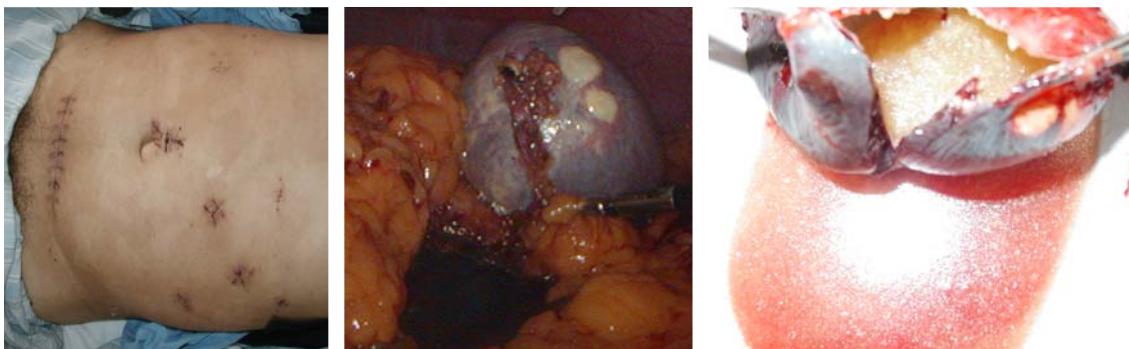


Fig. 4 Splenectomie laparoscopică pentru chist hidatic splenic

- A. Se remarcă inciziile de trocar și incizia orizontală suprapubiană, pe unde s-a extras splina;
 B. Aspectul intraoperator;
 C. Piesa de rezecție; se remarcă chistul hidatic splenic și nisip hidatic.

După secțiunea structurilor hilare se ligaturează vasele gastrice scurte cu ajutorul clipurilor. Pentru a evidenția vasele este necesară tracțiunea laterală a splinei și tracțiunea medială a fundusului gastric. Folosirea staplerului Endo-GIA reduce timpul operator și disecția, deci este mai rapidă și mai sigură. Aplicarea staplerului trebuie să se efectueze cât mai aproape de splină pentru a nu leza marea curbură a stomacului (Fig. 3).

După completa detașare a aderențelor peritoneale de la nivelul polului superior și feței laterale a splinei, aceasta va fi prinsă cu o pensă Babcock și va fi îndepărtată din loja sa pentru a iriga și inspecta loja splenică, asigurându-ne astfel că hemostaza este corectă. Uneori, drenajul lojei splenice nu este necesar. Se va evita tracțiunea excesivă și aspirarea brutală în vecinătatea structurilor clipate pentru a preveni dislocarea clipurilor [22].

Laparoscopul este transferat în unul din trocarele laterale și splina este prinsă cu o pensă Babcock cu care este extrasă în întregime sau morselată. Înainte de a fi morselată, splina este introdusă într-un sac special, cu care va fi apoi extrasă prin trocarul ombilical. Pentru a fi exteriorizată imediat, se prelungește incizia ombilicală vertical pe o distanță de 5-7 cm, se secționează fascia și se extrage splina. Splina poate fi extrasă printr-o altă laparotomie de mici dimensiuni (Fig. 4 A).

VARIANTE TEHNICE

Variante de abord

Abordul anterior permite o recunoaștere mai rapidă a anatomiei, efectuarea unor operații asociate, dar intervenția este mai lungă și cu pierderi de sânge mai mari [5-8,10,47]. De asemenea, permite abordul inițial al arterei splenice și secundar al venei [47].

Abordul lateral, are avantajul unei bune expuneri a ligamentelor și vaselor, este preferat de majoritatea autorilor, asigură o durată mai scurtă a intervenției și o hemostază mai rapidă și sigură la nivelul pediculului splenic [6,22,42,48].

Abordul mixt, îmbină avantajele celor două tehnici [6,11].

Splenectomia laparoscopică se poate desfășura în altă ordine, după următorii timpi operatori [49]: ligatura vaselor gastrice scurte și deschiderea cavității retrogastrice; divizarea ligamentului spleno-colic și disecția vaselor polare inferioare; hemostaza vaselor hilului; secțiunea ligamentului freno-splenic; extragerea splinei.

Intervenția începe cu ligatura vaselor gastrice scurte și pătrunderea în cavitatea retrogastrică după practicarea unei incizii de-a lungul mării curburi gastrice; vasele scurte sunt bine expuse și cu un foarfece se practică o fereastră la nivelul fiecărui vas. Vasele sunt secționate între clipuri.

Pentru expunerea polului inferior splenic, asistentul exercită o tracțiune ușoară a splinei în sus și lateral cu un depărtător, astfel încât să evidențieze unghiul splenic al colonului. Operatorul mobilizează unghiul splenic expunând ligamentul spleno-colic pe care îl secționează între clipuri. După secționarea aderențelor dintre colon și splină se exercită o tracțiune ușoară pentru a expune vasele polare inferioare și ramurile terminale ale vaselor splenice care vor fi, astfel, controlate în cursul mobilizării polului inferior al splinei.

În timp ce primul asistent retractă polul inferior în sus și lateral, al doilea asistent, prin trocarul subxifoidian, împinge coada pancreasului astfel încât să fie expuse artera și vena splenică la nivelul hilului. Disecția acestor vase trebuie realizată cu foarte mare prudență pentru a evita hemoragiile; este preferabil să se utilizeze un disector bont. Se poate recurge fie la folosirea unui stapler vascular, fie la divizarea separată a celor două vase între clipuri și securizarea ulterioară cu endoloop-uri. Pentru mobilizarea totală a splinei se secționează ligamentul freno-splenic. Extragerea splinei se realizează în mod similar cu tehnica descrisă mai sus.

Hand Assisted Laparoscopic Splenectomy

G.B. Cadiere [46] a propus o nouă tehnică de splenectomie laparoscopică, aplicabilă splenomegaliilor, pe care a denumit-o „dexterity glove”. Actualmente intervenția este denumită „Hand Assisted Laparoscopic Splenectomy - HALS” și se realizează cu ajutorul unui port special - HandPort System [50]. Procedura începe, cu instituirea pneumoperitoneului; cu un laparoscop trecut printr-un trocar de 10 mm, introdus în 1/3 inferioară a liniei mediane xifo-ombilicale, este vizualizată splina, observând mărimea și

localizarea acesteia pentru a putea hotărî plasarea în siguranță a trocarelor adiționale. Se practică o minilaparotomie transversală de circa 7 cm în cadranul inferior stâng.. Se inseră trei trocare de lucru cu o dispoziție semicirculară în jurul splinei. Asistentul introduce mâna stângă în interiorul cavității abdominale prin sistemul HandPort menținând în tracțiune ligamentele suspensoare ale splinei. Splina este retractată în porțiunea cea mai înaltă a cadranelui superior stâng, în timp ce epiploonul, stomacul și unghiul splenic al colonului sunt retractate la distanță de splină. Palparea digitală este foarte utilă în localizarea arterei splenice și în realizarea compresiunii oricărei sângerări. Se efectuează aceeași „pași” ca în tehnica descrisă anterior: disecția ligamentului spleno-colic, disecția ligamentului gastro-splenic, disecția polului superior al splinei, ligatura vaselor gastrice scurte și secțiunea ligamentului gastro-splenic, disecția hilului splinei și ligatura vaselor splenice la distanță de coada pancreasului. Splina este complet mobilizată, iar splina este exteriorizată prin minilaparotomia practică anterior (handPort).

Splenectomia prin chirurgie robotică

Dezvoltarea rapidă a calculatoarelor și comunicațiilor a permis dezvoltarea chirurgiei robotice. Actualmente există studii care raportează splenectomii efectuate cu ajutorul robotului da Vinci, cu rezultate acceptabile. Avantajele chirurgiei robotice sunt finețea gesturilor și vederea tridimensională, iar dezavantajele sunt reprezentate de numărul limitat al brațelor (numai trei) și prețul prohibitiv [51,52].

INCIDENTE ȘI ACCIDENTE INTRAOPERATORII

Cea mai importantă complicație intraoperatorie este hemoragia. Hemostaza este mai ușor de efectuat în cazul vaselor scurte: se clampează vasul cu o pensă atraumatică, se irigă câmpul operator pentru a putea evalua intensitatea sângerării; după ce s-a realizat controlul hemoragiei, se vor aplica clipuri. Hemoragia vaselor mari (artera splenică, vena splenică sau ramurile lor terminale) este mai greu controlabilă deoarece fluxul sanguin crescut obturează rapid câmpul operator; dacă manevrele hemostatice nu opresc hemoragia, se va converti printr-o incizie subcostală stângă. În cursul eliberării polului superior al splinei se poate perfora diafragma. Leziunile diafragmului pot apare după adezioliza laparoscopică, în infarctele splenice vechi care determină aderențe cu diafragma. [22]

Rata conversiei variază: 10% [41], 7% [53], dar și sub 5% [49]; cauzele conversiei sunt dimensiunile mari ale splinei și hemoragia intraoperatorie.

În timpul operației pot să apară hipertensiune arterială sau aritmie prin modificările hemodinamice din cursul insuflației (0,2%), leziuni ale intestinului subțire prin acul Veress și la introducerea primului trocar (mai ales la bolnavii cu antecedente chirurgicale abdominale), leziuni vasculare minore sau majore în primii doi timpi orbi ai laparoscopiei.

ÎNGRIJIRILE POSTOPERATORII ȘI COMPLICAȚII

Pansamentul elastic de la nivelul membrelor inferioare se menține până se externează bolnavul. Antibioprofilaxia este necesară pentru 24 ore. Analgezia postoperatorie este realizată cu medicamente administrate i.v. în primele 24 de ore, apoi pe cale orală. Realimentarea se instituie precoce.

Complicațiile sunt similare celor din abodul clasic (febră, dureri abdominale, trombocitoză).

SECHELE POSTOPERATORII

Pe plan biologic, este posibilă creșterea leucocitelor, în special a limfocitelor, creșterea trombocitelor imediat postoperator (apoi revin la normal), prezența fragmentelor nucleare reziduale în eritrocite (corpusculi Howel-Jolly), tulburări imunologice, în special scăderea IgM. Splenectomia crește riscul apariției unor infecții supraacute („overwhelming

postsplenectomy infections”) (4%), cu mortalitate 1,7% [6,22]. Septicemiile sunt date de pneumococ în 50% cazuri. Incidența acestor infecții grave este mai mică la adult (1%) [22]. Riscul unor infecții majore postsplenectomie este de 6,5%. Aceste complicații apar în primii doi ani postsplenectomie. Splenectomia reduce fagocitoza și modifică răspunsul specific imun controlat de opsoninele splenice. Morbiditatea potențială a splenectomiei sugerează o serie de măsuri profilactice: antibioterapie de protecție și vaccinare antipneumococică.

CONCLUZII

Splenectomia laparoscopică apare ca o metodă fezabilă care se poate efectua în centre bine dotate și cu experiență, pentru spline de până la 2000g și un diametru maxim de cca 20 cm.

SL oferă ca avantaje: evoluția postoperatorie simplă, reluarea rapidă a tranzitului, absența complicațiilor parietale, pulmonare și infecțioase, spitalizare redusă, reintegrare socioprofesională mai rapidă.

Abordul recomandat este „double access”, care îmbină avantajele abordului anterior și lateral.

Noile tehnologii, mai ales sistemul LigaSure®, facilitează intervenția.

Splenectomia laparoscopică pentru purpura trombocitopenică idiopatică este metoda de elecție de tratament a acestei afecțiuni.

BIBLIOGRAFIE

1. Delaitre B, Maignien B. Splenectomy by the laparoscopic approach. Report of a case. *Presse Med.* 1991; 20(44): 2263.
2. Delaitre B, Maignien B. Laparoscopic splenectomy-technical aspects. *Surg Endosc.* 1992; 6(6): 305-308.
3. Thibault C, Mamazza J, Letourneau R, Poulin E. Laparoscopic splenectomy: operative technique and preliminary report. *Surg Laparosc Endosc.* 1992; 2(3): 248-253.
4. Carroll BJ, Phillips EH, Semel CJ, Fallas M, Morgenstern L. Laparoscopic splenectomy. *Surg Endosc.* 1992; 6(4): 183-185.
5. Duca S. *Chirurgia laparoscopică*, Ediția a 2-a. Cluj-Napoca: Ed. Paralela 45; 2001. p. 375-387.
6. Lefor AT, Phillips EH. Spleen. In: Norton JA, Bollinger PR, Chang AE, Lowry SF, Mulvihill SJ, Pass HI, Thompson RW. *Surgery. Basic science and clinical evidence.* New York: Springer Verlag; 2001. p. 763-784.
7. Târcoveanu E. *Elemente de chirurgie laparoscopică*. Vol. 2. Iași: Ed. Polirom; 1998. p. 179-188.
8. Vasilescu C. Splenectomia laparoscopică. *Chirurgia.* 2005; 100(6): 595-598.
9. Vasilescu C, Stanciulea O, Arion C. Laparoscopic subtotal splenectomy in hereditary spherocytosis. *Surg Endosc.* 2007; [Epub ahead of print].
10. Scott-Conner CEH, Cuschieri A, Carter Fiona. Minimal access surgical anatomy. Philadelphia: Lippincott Williams and Wilkins; 2000. p. 139-141.
11. Palanivelu C, Jani K, Malladi V, Shetty R, Senthilkumar R, Maheshkumar G. Early ligation of the splenic artery in the leaning spleen approach to laparoscopic splenectomy. *J Laparoendosc Adv Surg Tech A.* 2006; 16(4): 339-344.
12. Uranues S, Grossman D, Ludwig L, Bergamaschi R. Laparoscopic partial splenectomy. *Surg Endosc.* 2007; 21(1): 57-60.
13. Stoehr GA, Stauffer UG, Eber SW. Near-total splenectomy: a new technique for the management of hereditary spherocytosis. *Ann Surg.* 2005; 241(1): 40-47.
14. Dutta S, Price VE, Blanchette V, Langer JC. A laparoscopic approach to partial splenectomy for children with hereditary spherocytosis. *Surg Endosc.* 2006; 20(11): 1719-1724.
15. Vasilescu C, Stanciulea O, Colita A, Stoia R, Moicean A, Arion C. Laparoscopic subtotal splenectomy in the treatment of hereditary spherocytosis. *Chirurgia.* 2003; 98(6): 571-576.
16. Bader-Meunier B, Gauthier F, Archambaud F, Cynober T, Miélot F, Dommergues JP, Warszawski J, Mohandas N, Tchernia G. Long-term evaluation of the beneficial effect of subtotal splenectomy for management of hereditary spherocytosis. *Blood.* 2001; 97(2): 399-403.
17. Vasilescu C, Stanciulea O, Tudor S, Stanescu D, Colita A, Stoia R, Coriu D, Colita A, Arion C. Laparoscopic subtotal splenectomy in hereditary spherocytosis: to preserve the upper or the lower pole of the spleen? *Surg Endosc.* 2006; 20(5): 748-752.

18. Nasr WI, Collins CL, Kelly JJ. Feasibility of laparoscopic splenectomy in stable blunt trauma: a case series. *J Trauma*. 2004; 57(4): 887-889.
19. Basso N, Silecchia G, Raparelli L, Pizzuto G, Picconi T. Laparoscopic splenectomy for ruptured spleen: lessons learned from a case. *J Laparoendosc Adv Surg Tech A*. 2003; 13(2): 109-112.
20. Leibowitz AB, Adamsky C, Gabrilove J, Labow DM. Intraoperative Acute Tumor Lysis Syndrome During Laparoscopic Splenectomy Preceded by Splenic Artery Embolization. *Surg Laparosc Endosc Percutan Tech*. 2007;17(3): 210-211.
21. Naoum JJ, Silberfein EJ, Zhou W, Sweeney JF, Albo D, Brunicardi FC, Kougiyas P, El Sayed HF, Lin PH. Concomitant intraoperative splenic artery embolization and laparoscopic splenectomy versus laparoscopic splenectomy: comparison of treatment outcome. *Am J Surg*. 2007; 193(6): 713-718.
22. Târcoveanu E. *Tehnici chirurgicale*. Iași: Ed. Polirom; 2003. p. 223-236.
23. Pomp A, Gagner M, Salky B, Caraccio A, Nahouraii R, Reiner M, Herron D. Laparoscopic splenectomy: a selected retrospective review. *Surg Laparosc Endosc Percutan Tech*. 2005; 15(3): 139-143.
24. Bolton-Maggs PH, Stevens RF, Dodd NJ, Lamont G, Tittensor P, King MJ; General Haematology Task Force of the British Committee for Standards in Haematology. Guidelines for the diagnosis and management of hereditary spherocytosis. *Br J Haematol*. 2004; 126(4): 455-474.
25. Friedman RL, Fallas MJ, Carroll BJ, Hiatt JR, Phillips EH. Laparoscopic splenectomy for ITP. The gold standard. *Surg Endosc*. 1996; 10(10): 991-995.
26. Cordera F, Long KH, Nagorney DM, McMurtry EK, Schleck C, Ilstrup D, Donohue JH. Open versus laparoscopic splenectomy for idiopathic thrombocytopenic purpura: clinical and economic analysis. *Surgery*. 2003; 134(1): 45-52.
27. Sapucahy MV, Faintuch J, Bresciani CJ, Bertavello PL, Habr-Gama A, Gama-Rodrigues JJ. Laparoscopic versus open splenectomy in the management of hematologic diseases. *Rev Hosp Clin Fac Med Sao Paulo*. 2003; 58(5): 243-249.
28. Târcoveanu E, Dănăilă C, Moldovanu R, Lupașcu C. Splenectomia în leucemia cu celule păroase. *Clinica*. 2003; 8(4): 5-8.
29. Alonso V, Balague C, Targarona EM, Trias M. Indications and advantages of laparoscopic splenectomy in patients infected by HIV. *Med Clin (Barc)*. 2005; 5; 124(8): 314-315.
30. Targarona EM, Espert JJ, Balagué C, Piulachs J, Artigas V, Trias M. Splenomegaly should not be considered a contraindication for laparoscopic splenectomy. *Ann Surg*. 1998; 228(1): 35-39.
31. Targarona EM, Espert JJ, Cerdán G, Balagué C, Piulachs J, Sugrañes G, Artigas V, Trias M. Effect of spleen size on splenectomy outcome. A comparison of open and laparoscopic surgery. *Surg Endosc*. 1999; 13(6): 559-562.
32. Terrosu G, Baccarani U, Bresadola V, Sistu MA, Uzzau A, Bresadola F. The impact of splenic weight on laparoscopic splenectomy for splenomegaly. *Surg Endosc*. 2002; 16(1): 103-107.
33. Patel AG, Parker JE, Wallwork B, Kau KB, Donaldson N, Rhodes MR, O'Rourke N, Nathanson L, Fielding G. Massive splenomegaly is associated with significant morbidity after laparoscopic splenectomy. *Ann Surg*. 2003; 238(2): 235-240.
34. Klingler PJ, Tsiotos GG, Glaser KS, Hinder RA. Laparoscopic splenectomy: evolution and current status. *Surg Laparosc Endosc*. 1999; 9(1):1-8.
35. Grahn SW, Alvarez J, Kirkwood K. Trends in laparoscopic splenectomy for massive splenomegaly. *Arch Surg*. 2006; 141(8): 755-761.
36. Targarona EM, Balague C, Cerdán G, Espert JJ, Lacy AM, Visa J, Trias M. Hand-assisted laparoscopic splenectomy (HALS) in cases of splenomegaly: a comparison analysis with conventional laparoscopic splenectomy. *Surg Endosc*. 2002; 16(3): 426-430.
37. Borrazzo EC, Daly JM, Morrisey KP, Fischer E, Belmont M, Hogle NJ, Fowler DL. Hand-assisted laparoscopic splenectomy for giant spleens. *Surg Endosc*. 2003; 17(6): 918-920.
38. Kaban GK, Czerniach DR, Cohen R, Novitsky YW, Yood SM, Perugini RA, Kelly JJ, Litwin DE. Hand-assisted laparoscopic splenectomy in the setting of splenomegaly. *Surg Endosc*. 2004; 18(9): 1340-1343.
39. Wang KX, Hu SY, Zhang GY, Chen B, Zhang HF. Hand-assisted laparoscopic splenectomy for splenomegaly: a comparative study with conventional laparoscopic splenectomy. *Chin Med J (Engl)*. 2007; 120(1): 41-45.
40. Miles WF, Greig JD, Wilson RG, Nixon SJ. Technique of laparoscopic splenectomy with a powered vascular linear stapler. *Br J Surg*. 1996; 83(9): 1212-1214.
41. Romano F, Caprotti R, Franciosi C, De Fina S, Colombo G, Uggeri F. Laparoscopic splenectomy using Ligasure. Preliminary experience. *Surg Endosc*. 2002; 16(11): 1608-1611.
42. Gossot D, Fritsch S, Célérier M. Laparoscopic splenectomy: optimal vascular control using the lateral approach and ultrasonic dissection. *Surg Endosc*. 1999; 13(1): 21-25.

43. Târcoveanu E, Lupașcu C, Moldovanu R, Vlad N, Bradea C, Vasilescu A. Foliile de colagen impregnate cu fibrinogen (Tachocomb®) în chirurgia generală – indicații și rezultate. *Rev Med Chir Soc Med Iași*. 2007; [in press].
44. Trias M, Targarona EM, Balagué C. Laparoscopic splenectomy: an evolving technique. A comparison between anterior and lateral approaches. *Surg Endosc*. 1996; 10(4): 389-392.
45. Park A, Targarona EM, Trias M. Laparoscopic surgery of the spleen: state of the art. *Langenbecks Arch Surg*. 2001; 386(3): 230-239.
46. Cadiere GB, Verroken R, Himpens J, Bruyns J, Efira M, De Wit S. Operative strategy in laparoscopic splenectomy. *J Am Coll Surg*. 1994; 179(6): 668-672.
47. de Lagausie P, Bonnard A, Benkerrou M, Rorlich P, de Ribier A, Aigrain Y. Pediatric laparoscopic splenectomy: benefits of the anterior approach. *Surg Endosc*. 2004; 18(1): 80-82.
48. Kuriansky J, Ben Chaim M, Rosin D, Haik J, Zmora O, Saavedra P, Shabtai M, Ayalon A. Posterolateral approach. An alternative strategy in laparoscopic splenectomy. *Surg Endosc*. 1998; 12(6): 898-900.
49. Katkhouda N, Hurwitz MB, Rivera RT, Chandra M, Waldrep DJ, Gugenheim J, Mouiel J. Laparoscopic splenectomy: outcome and efficacy in 103 consecutive patients. *Ann Surg*. 1998; 228(4): 568-578.
50. Carus T, Coburg AJ. Laparoscopic hand-assisted operation. Review of the literature and initial personal experiences with the HandPort System. *Chirurg*. 2001; 72(8): 958-964.
51. Bodner J, Lucciarini P, Fish J, Kafka-Ritsch R, Schmid T. Laparoscopic splenectomy with the da Vinci robot. *J Laparoendosc Adv Surg Tech A*. 2005; 15(1): 1-5.
52. Corcione F, Esposito C, Cuccurullo D, Settembre A, Miranda N, Amato F, Pirozzi F, Caiazzo P. Advantages and limits of robot-assisted laparoscopic surgery: preliminary experience. *Surg Endosc*. 2005; 19(1): 117-119.
53. Friedman RL, Hiatt JR, Korman JL, Facklis K, Cymerman J, Phillips EH. Laparoscopic or open splenectomy for hematologic disease: which approach is superior? *J Am Coll Surg*. 1997; 185(1): 49-54.