

## PROFILUL CARCINOMATOZELOR PERITONEALE ÎN ADENOCARCINOAMELE PANCREATICE

R.C. Tiutiuca, Iuliana Tiutiuca  
Spitalul Clinic Militar de Urgență Iași „Dr. I. Czihaç”

**PERITONEAL CARCINOSIS PROFILE IN PANCREATIC ADENOCARCINOMA (Abstract):** Peritoneal carcinosis is a local/regional dissemination of digestive malignancies, gynaecological malignancies or other forms of cancer with or without proof of the existence of systemic metastasis. Mode of formation and evolution is controlled by several factors, mainly physical (the primary tumor, presence or absence of ascites, peristaltics, peritoneal fluid absorption, gravity, intraabdominal liquid) and of minor importance the biological factors (aggressiveness of cancer). We analyzed 17 cases of carcinosis from pancreas neoplasia, operated and neoperated in history. It sought to determine the distribution of peritoneal metastatic implants and quantification of peritoneal cancer index (PCI), based on imaging examinations and by surgical exploration (laparoscopic or laparotomy). We evaluated the distribution and redistribution in such conditions depending on tumor location, gender of patients, surgical intervention and concomitant pathological conditions.

KEY WORDS: PERITONEAL CARCINOSIS, PANCREATIC ADENOCARCINOMA, PERITONEAL CANCER INDEX

Correspondență: Dr. R.C. Tiutiuca, Clinica chirurgie, Spitalul Clinic Militar de Urgență „Dr. I. Czihaç”, str. Berthelot Henri Mathias, nr. 7-9, Iași; e-mail: razvanttiutiuca2@yahoo.com

### INTRODUCERE

Carcinomatoza peritoneală reprezintă diseminarea locală/regională a neoplaziilor digestive, ginecologice sau a altor forme de cancer cu sau fără dovada existenței metastazelor sistemice [1,2]. Carcinomatoza peritoneală din tumorile gastrointestinale are o incidență între 13% și 30% dintre pacienți [3]. Cea mai frecventă cauză de prezentare a cazurilor este ascita sau ocluzia intestinală.

Se identifică drept locații principale de detectare a metastazelor peritoneale marele epiplon, spațiul subfrenic drept, fundul de sac Douglas și suprafețele diafragmului [4].

Pattern-ul carcinomatozelor este controlat de o serie de factori, dintre care proeminenți sunt cei fizici (locul tumorii primare, prezența sau absența ascitei, prezența peristaltice, absorbția lichidului peritoneal, gravitația, hidrodinamica lichidului intraperitoneal, vâscozitatea și volumul fluidului) și de o mai mică importanță sunt cei biologici (agresivitatea cancerului) [3]. Modul de instalare al carcinomatozei este dependent și de tipul neoplaziei.

Adenocarcinoamele nemucinoase ale tractului gastrointestinal au un mecanism dependent de penetrarea tumorii până la nivelul seroasei. În acest moment se eliberează celule neoplazice care aderă imediat de peritoneu și se dezvoltă în vecinătatea tumorii primare fenomen caracterizat ca „din aproape în aproape”[3]. Ca atare, cancerele gastrice, pancreatice, colonice și rectale neascitogene implică frecvent structurile aflate

---

\* received date: 26.05.2009

accepted date: 30.09.2009

în imediata lor vecinătate, cum ar fi colonul, intestinul subțire și marele epiploon. Metastazele peritoneale la distanță sunt rare în absența ascitei, particular în etajele abdominale superioare.

Neoplasmele maligne ale stomacului, colonului, pancreasului și ovarului care penetrează dincolo de organul implicat pot disemina direct în lungul suprafețelor viscerelor peritoneale adiacente și pot implica alte structuri. Propagarea neoplazică în lungul suprafețelor peritoneale poate cuprinde intestinul la distanță de tumora principală. Mezocolonul transvers poate servi drept cale majoră de difuzare de la stomac, colon și pancreas.

Se aduc în discuție și aspecte interesante legate de compartimentarea peritoneală și de comportamentul ligamentelor și mezourilor, care rămân interconectate, drept căi de propagare a maladiilor. Reflecțiile peritoneale în abdomenul superior cuprind 11 elemente, ligamente și mezenter: ligamentul coronar, gastrohepatic (omentul mic), hepatoduodenal, falciform și gastrocolic, mezocolonul transvers, ligamentele duodenocolic, gastrosplenic, splenorenal, freno-colic și mezenterul intestinului subțire. Țesuturile areolare din aceste structuri conțin vase de sânge și limfatice astfel încât se realizează continuitatea unor planuri anatomice care permit diseminarea proceselor patologice între spațiile peritoneale, cele extraperitoneale și realizează conexiunile între structurile peritoneale și cele extraperitoneale. De exemplu micul oment justifică prezența unor determinări ale cancerului fundusului și corpului gastric în lobul stâng hepatic. Prin ligamentul hepatoduodenal se pot extinde tumori retroperitoneale la ficat și invers [5].

Insertia mezocolonului transvers pe pancreas duce la extinderea leziunilor neoplazice pancreatice spre porțiunea inferioară a mezocolonului transvers. Continuitatea ligamentelor gastrosplenic și splenorenal permite transmiterea maladiilor de la stomac spre splină și coada pancreasului. Ligamentul freno-colic stâng este în legătură cu splina, ligamentul splenorenal și mezocolonul transvers și poate explica, prin rapoartele sale, interesarea unghiului splenic al colonului în cancerul cozii pancreasului.

Capsula Glisson și teaca Glisson se continuă cu spațiul subperitoneal și cu ligamentele gastrohepatic și hepatoduodenal. Ca urmare, extinderea maladiilor, inclusiv a celei neoplazice, se poate face nu numai între structurile extraperitoneale ci și între cele extraperitoneale și cele intraperitoneale, astfel încât se poate stabili o cale de comunicare între retroperitoneu și peretele abdominal anterior prin intermediul ficatului [6].

Locurile cele mai frecvente de recurență după neoplaziile tratate chirurgical sunt patul tumoral (50-100%) și suprafețele peritoneale (20-70%) [15], efect ce poate fi explicat prin ipoteza „tumor cell entrapment”.

## MATERIAL ȘI METODĂ

Pe lotul analizat, format din pacienții diagnosticați cu carcinomatoză peritoneală în Clinica I Chirurgie a Spitalului Universitar „Sf. Spiridon” Iași, în perioada 2000-2004 am identificat 17 cazuri de neoplasm de pancreas. Dintre acestea 15 au avut localizare cefalică, 13 fiind neoperate, iar 2 sunt cazuri prezentate la control după duodenopancreatectomie cefalică [7,8]. Restul de 2 cazuri sunt reprezentate de neoplazii corporeocaudale ale pancreasului. S-a urmărit determinarea distribuției peritoneale a implantelor metastatice și cuantificarea indexului neoplazic peritoneal (PCI) [9], pe baza examinărilor imagistice și explorării intraoperatorii prin laparoscopie sau

laparotomie, precum și distribuția/redistribuirea carcinomatozelor în funcție de localizarea neoplaziei, sexul pacienților, intervenția chirurgicală și condițiile patologice concomitente.

PCI combină cantitativ distribuția tumorală în 13 cadrane predefinite ale abdomenului și pelvisului cu un scor lezional. Scorul lezional este determinat după liza completă a aderențelor și inspecția completă a suprafețelor peritoneale parietale și viscerale din regiunile abdomino-pelvine. Se referă la cel mai mare diametru al implantului tumoral.

Se descriu nouă compartimente ce se numerotează în sensul acelor de ceasornic, „0” - fiind la nivelul ombilicului și „1” - la nivelul spațiului subdiafragmatic drept. Sunt numerotate astfel: „0” - centrul abdomenului, „1” - spațiul drept superior (hipocondrul drept), „2” - epigastru, „3” - spațiul stâng superior (hipocondrul stâng), „4” - flancul stâng, „5” - spațiul stâng inferior (fosa iliacă stângă), „6” - pelvis, „7” - spațiul drept inferior (fosa iliacă dreaptă), „8” - flancul drept. Regiunile de la „9” la „12” separă intestinul subțire în jejun superior și inferior și respectiv, ileon superior și inferior: „9” - jejun superior, „10” - jejun inferior, „11” - ileon superior, „12” - ileon inferior.

Se determină câte un scor lezional pentru fiecare din cele 13 regiuni abdomino-pelvine, suma acestora fiind PCI, care poate avea astfel, valori de la 0 la 39.

Aprecierea intraoperatorie a PCI este un neajuns în cazul determinărilor unor valori mari, care contraindică gesturi chirurgicale complete. Ca urmare, determinarea preoperatorie a acestui index, prin computer tomografie (CT) sau rezonanță magnetică (MRI) poate evita o serie de gesturi chirurgicale inutile.

Explorarea CT centrată la nivel abdominal a fost realizată cu un aparat CT GE HiSPEED DX/i și a presupus efectuarea de secțiuni în plan axial cu respectarea următorilor parametri: colimare de 5 mm. pe secțiune scanată, viteza deplasării mesei - 5mm/secundă, (pitch - 1,5), câmp minim posibil, 120 mA, 110 KV și matrice 512X512. Pentru diferențierea formațiunilor și identificarea arborilor vasculari a fost necesară administrarea intravenoasă a substanței de contrast.

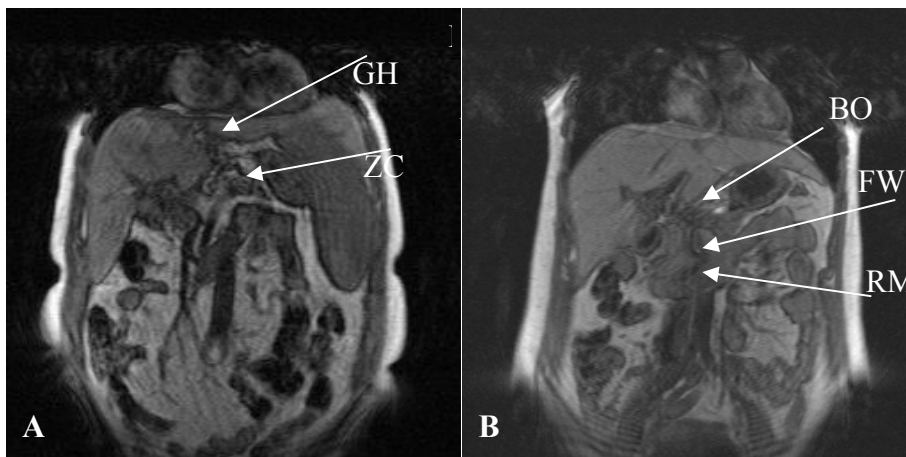
Pregătirea tractului gastro-intestinal urmărește posibilitatea identificării anselor intestinale și diferențierea lor de eventualele mase tumorale ori ganglionare deoarece o ansă neopacifiată poate fi o reală sursă de erori de interpretare, dar permite și evaluarea grosimii peretelui intestinal. Valorile de atenuare similare sau apropiate ale stomacului, colonului, ficatului, pancreasului, maselor musculare, adenopatiilor sau structurilor vasculare nu permit la explorarea nativă o identificare facilă a acestora. În acest scop se utilizează agenți de contrast care trebuie să asigure o creștere a densității cu cel puțin 40UH, comparativ cu structurile adiacente. Contrastul oral este folosit aproape fără excepție în identificarea abdomenului sub formă de soluții iodate hidrosolubile. Contrastul intravenos este de mare utilitate atât în caracterizarea țesuturilor anormale și patologice, cât și în aprecierea raporturilor acestora cu axele vasculare.

Imaginile obținute prin MRI sunt adecvate pentru identificarea anatomică a spațiilor și ligamentelor peritoneale. Astfel am vizualizat pe secțiuni T1 axial, LT – ligamentul rotund, LV – ligamentum venosum, SSFDA - spațiul subfrenic drept anterior, SSFDP – spațiul subfrenic drept posterior, iar pe secțiuni coronale SFS - spațiul subfrenic stâng, SHDA - spațiu subhepatic drept anterior, LGC- ligament gastrocolic, LGS- ligament gastrosplenic, SHDP -spatiu subhepatic drept posterior, BO - bursa omentală, SFS - spatiu subfrenic stâng, demonstrând LF - ligament falciform, FW - Foramen Winslow (Fig. 1).

## REZULTATE

Pe lotul analizat, format din pacienții diagnosticați cu carcinomatoză peritoneală în Clinica I Chirurgie a Spitalului Universitar „Sf. Spiridon” Iași, în perioada 2000-2004 am identificat 17 cazuri de neoplasm de pancreas. Dintre acestea 15 au avut localizare cefalică, 13 fiind neoperate, iar 2 sunt cazuri prezentate la control după duodenopancreatectomie cefalică.

Cazurile de carcinom cefalopancreatic neoperat au fost în număr de 8 la bărbați și 5 la femei.



**Fig. 1 Imagini IRM pentru identificarea anatomică a spațiilor și ligamentelor peritoneale**

- A. Imagine IRM secvență T1 coronală ce evidențiază ligamentul gastrohepatic (LGH) și mezocolonul (MZC);  
 B. Imagine IRM secvențială T1 coronală ce evidențiază rădăcina mezenterului (RM), foramen Winslow (FW) și bursa omentală (BO)

Dintre cele 8 cazuri la pacienții de sex masculin, 4 au prezentat forme ascitogene și 4 nu au avut lichid intraperitoneal. Am identificat 2 cazuri cu ascită în cantitate mare și câte un caz cu ascită în cantitate medie și mică. Sunt evidențiate 2 situații cu metastaze hepatice, pentru 1 caz cu ascită în cantitate mică și un caz neascitogen și 2 cazuri de prezentare cu icter, în situațiile cu ascită în cantitate mare și respectiv mică.

Depozitele neoplazice apărute în cazurile de neoplasm cefalopancreatic neoperat la bărbați cu forme ascitogene prezintă diferențe semnificative în funcție de sectorul peritoneal interesat ( $p=0,0001$ ). Remarcăm în aceste situații o interesare statistic semnificativă a sectoarelor peritoneale în ordinea „0”, „9”, „10”, „11”, „12”, „1”, „3”, „4”, „5”, „6”, „7”, „8”, „2”. Există o corelație semnificativă a depozitelor neoplazice cu sectorul peritoneal implicat în cazurile cu neoplasm cefalopancreatic neoperat la bărbați ( $r = - 0,49$ ;  $p = 0,000091$ , 95%CI). Acest aspect este explicat prin prezența depozitelor neoplazice importante în sectoarele peritoneale „9”, „10”, „11”, „12”.

În situațiile de neoplasm cefalopancreatic neoperat la bărbați cu forme neascitogene se constată o interesare statistic semnificativă a sectoarelor peritoneale în ordinea „0”, „3”, „12”, „1”, „2”, „7”, „8”, „9”, „10”, „11”, „5”, „6”, „4”.

Cele 5 cazuri cu neoplasm pancreatic neoperat de sex feminin au fost diagnosticate cu ascită în 3 situații și fără ascită în două situații. Am identificat două cazuri cu ascită în cantitate mare și un caz cu ascită în cantitate mică. Pacientele cu

forme ascitogene au prezentat două metastaze hepatice într-un caz cu ascită în cantitate mare și unul cu ascită în cantitate mică și o situație cu icter pentru pacienta cu lichid intraperitoneal în cantitate mică. Unul dintre cazurile cu lichid în cantitate mare a prezentat celularitate de tip reactiv la analiza frotiului. Pacientele cu forme neascitogene au fost icterice în ambele situații și într-un caz am identificat metastaze hepatice la nivelul lobului drept.

Observăm în cazurile de neoplasm cefalopancreatic neoperat la femei cu forme ascitogene o interesare statistic semnificativă ( $p = 0,029$ ; 95%CI) a sectoarelor peritoneale în ordinea „2”, „0”, „1”, „3”, „6”, „4”, „5”, „7”, „8”, „9”, „10”, „11”, „12”. În cazul pacientelor de sex feminin cu neoplasm cefalopancreatic neoperat se distinge o corelație inversă semnificativă a depozitelor neoplazice cu sectoarele peritoneale implicate ( $r = - 0,54$ ;  $p = 0,000006$ ). Putem spune că în acest caz depozitele neoplazice apar cu predilecție pe sectoarele „0”, „1”, „2”, „3”. În cazurile de neoplasm cefalopancreatic neoperat la femei cu forme neascitogene în cantitate mare interesarea este statistic semnificativă pentru sectoarele peritoneale în ordinea „2”, „1”, „3”, „8”, „0”, „4”, „5”, „6”, „7”, „9”, „10”, „11”, „12”.

Factorii prognostici în apariția depozitelor neoplazice peritoneale și interesarea sectoarelor peritoneale în cazurile de neoplasm cefalopancreatic neoperat au fost analizate în funcție de sexul pacienților de forma ascitogenă/neascitogenă.

Rezultatele corelației multiple demonstrează corelația semnificativă ( $r = 0,429$ ;  $p=0,0001$ ; 95%CI) dintre prezența depozitelor neoplazice în cavitatea peritoneală în cazul neoplasmului cefalopancreatic neoperat în funcție de forma de ascită prezentată și sectorul peritoneal interesat.

Analiza coeficienților parțiali de corelație indică implicarea sectorului peritoneal, forma de ascită și sexul pacienților în valoarea depozitelor neoplazice. Astfel, în cazul neoplasmului cefalopancreatic neoperat apariția depozitelor neoplazice este influențată în mod semnificativ de forma de ascită ( $r = 0,42$ ;  $p = 0,000082$ ; 95%CI) și sectorul peritoneal interesat ( $r = - 0,39$ ;  $p = 0,000237$ ; 95%CI).

Rezultatele testului neparametric de analiză predictivă indică faptul că un factor important de predicție în apariția depozitelor neoplazice îl are forma ascitogenă (ascitogenă/neascitogenă) (Wald stat. = 12,48;  $p = 0,0004$ ) și sectorul peritoneal interesat (Wald stat. = 8,16;  $p = 0,0042$ ). Pot exista însă și alți factori de predicție ce nu au fost luați în studiu.

Cazurile prezentate la control după duodenopancreatectomie cefalică au fost în număr de două, ambele la femei și ambele cu lichid de ascită prezent. Am notat o cantitate mare de revărsat într-un caz și alta cu cantitate medie. Un caz a prezentat recidivă și metastaze hepatice și ambele au fost icterice la internare.

Pacienții cu neoplasm corporeocaudal au fost ambii la prima prezentare, unul de sex feminin și unul de sex masculin, ambii cu forme ascitogene și cu metastaze hepatice. În cazul bărbatului cu ascită în cantitate mare am notat prezența unui lichid cu reactive celulară la examenul frotiului lichidului de ascită.

## DISCUȚII

Cancerul de pancreas este a cincea neoplazie gastrointestinală ca frecvență, dar se constituie în a treia cauză de deces prin cancer gastrointestinal [10]. Adenocarcinomul de pancreas este responsabil de aproximativ 5% din decesele pentru cancer în SUA [11].

Pe o serie largă de piese de rezecție, Kayahara [12] propune stabilirea unui

model de invadare ganglionară pentru cancerul de pancreas. Se remarcă necorelarea mărimii tumorale cu prezența invaziei ganglionilor paraaortici, ci numai cu ganglionii grupului pancreaticoduodenal posterior și cei din jurul arterei mezenterice superioare, în cazul cancerelor capului de pancreas. Cel mai mare procent de invazie la nivelul ganglionilor para-aortici a fost în regiunea dintre trunchiul celiac și artera mezenterică inferioară, atât pentru localizările la nivelul capului cât și pentru cele la nivelul corpului pancreasului.

Metastazele peritoneale sincrone au incidență de 50-80%, cele metacrone de 30% și durata medie de supraviețuire este apreciată la 6 luni [13]. Se consideră că localizarea corporeocaudală este responsabilă de majoritatea determinărilor peritoneale [14].

Diseminarea peritoneală este indicată a fi calea majoră de recurență postoperatorie și de mortalitate pentru adenocarcinomul de pancreas [15]. Din acest punct de vedere localizarea tumorii la nivelul capului și corpului, precum și invazia perineurală extratumorală au valoare predictivă pentru dezvoltarea carcinomatozei.

De aceea, una din problemele care se ridică în cazul cancerului de pancreas este invazia perineurală. Caracteristica este încărcată, în aceste cazuri, cu o importantă semnificație clinico-evolutivă. Din acest motiv se înregistrează dificultăți însemnate în efectuarea unei rezecții curative. În plus, invazia perineurală este factorul care constituie elementul de rezistență la terapiile convenționale ale acestui tip de cancer, care de altfel se prezintă în forme histologice bine sau moderat diferențiate [16].

Lavaje peritoneale cu citologie pozitivă sunt raportate în cazurile indicate pentru rezecții curative de până la 29% [17]. Diseminarea peritoneală după intervenții cu intenție curativă este de 6-56%, iar recurența locoregională de 60%.

Un studiu indică prezența celulelor maligne în lichidele de lavaj ale cancerului de pancreas într-un procent de 8-30% din cazuri [18]. Cele mai multe dintre ele sunt notate în prezența altor metastaze macroscopice, dar în o treime din cazuri nu se decelează metastaze macroscopice intraabdominale. Autorul presupune că un stadiu de boală mai avansat locoregional, detectabil computer tomografic, este mai probabil să demonstreze și implante peritoneale.

În cancerul de pancreas stadiul II, se detectează imunohistochimic prezența celulelor neoplazice în cavitatea peritoneală, situație care a exclus clar orice comunicare a tumorii cu peritoneul [19]. Aspectul este atribuit unei diseminări limfactice sau prin pori.

Ascita se manifestă numai la 20% dintre bolnavii cu cancer de pancreas și are o etiologie multifactorială [10]. Poate apare datorită obstrucției limfaticelor diafragmatice, creșterii producției de exsudat de către tumoră sau secreției de peptide active osmotic la nivel tumoral care modifică permeabilitatea vasculară. La mai mult din jumătate din pacienți celularitatea ascitei este negativă pentru celule neoplazice. Ca atare nu pot fi denumite în cel mai pur sens al cuvântului drept maligne, dar sunt indubitabil produse de neoplazie. Studii statistice regresive lineare nu au relevat caracteristici tipice pentru a prezice formarea ascitelor.

Slam citează un caz de adenocarcinom mucinos de coadă de pancreas, manifestat prin invazie a unghiului splenic al colonului, metastază ganglionară mezenterică și o masă tumorală cecală de 6 centimetri, caz ce ridică posibilitatea realizării acestor determinări prin căi independente de exfolierea intraperitoneală a celulelor neoplazice [20].

Pancreasul este un organ retroperitoneal. Apariția metastazelor peritoneale în

cazul acestei maladii readuce în atenție corelația dintre cavitatea peritoneală și spațiul retroperitoneal realizate prin intermediul ligamentelor și mezourilor. Meyers [5] aduce în discuție date interesante legate de compartimentarea peritoneală și de comportamentul ligamentelor și mezourilor, care rămân interconectate, drept căi de propagare a maladiilor.

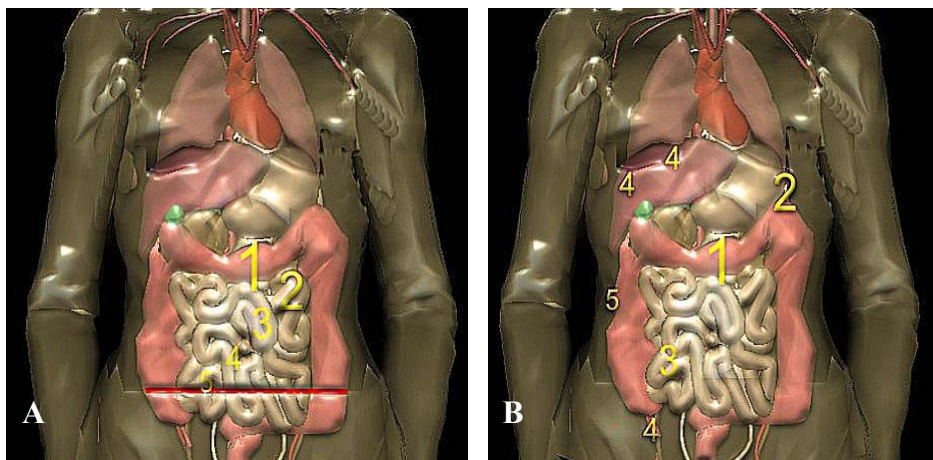
Data fiind gravitatea bolii, amploarea intervențiilor chirurgicale, evoluția rapidă a acestor cazuri, numai o parte din rezultatele obținute au fost disponibile pentru prelucrare.

Astfel, din totalul de 17 cazuri analizate, 15 sunt de neoplasm cefalopancreatic, 8 la bărbați și 5 la femei. Formele ascitogene sunt aproximativ egale (4 la bărbați și 3 la femei). Numai 2 persoane de sex feminin s-au prezentat la control după dudenopancreatectomie cefalică, ambele ascitogene. Am înregistrat numai 2 cazuri de neoplasm pancreatic corporeocaudal.

Remarcăm în situațiile de neoplasm cefalic pancreatic la bărbați cu forme ascitogene o interesare statistic semnificativă a sectoarelor peritoneale în ordinea „0”, „9”, „10”, „11”, „12”, „1”, „3”, „4”, „5”, „6”, „7”, „8”, „2” (Fig. 2A).

Depozitele neoplazice apărute în cazurile de neoplasm cefalopancreatic neoperat prezintă diferențe semnificative în funcție de sectorul peritoneal interesat.

Notăm în situațiile de neoplasm cefalic pancreatic la bărbați cu forme fără ascită o interesare statistic semnificativă a sectoarelor peritoneale în ordinea „0”, „3”, „12”, „1”, „2”, „7”, „8”, „9”, „10”, „11”, „5”, „6”, „4” (Fig. 2B).



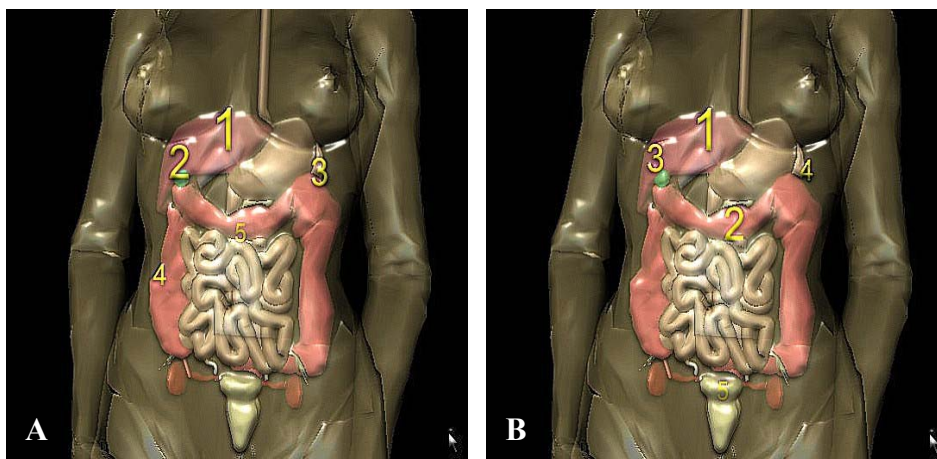
**Fig. 2 Distribuția metastazelor peritoneale sincrone în neoplasmul cefalo-pancreatic la bărbați**  
A. Neoperat ascitogen; B. Neoperat fără ascită

Se evidențiază în situațiile de neoplasm cefalic pancreatic la femei cu forme fără revărsat peritoneal o interesare statistic semnificativă a sectoarelor peritoneale în ordinea „2”, „1”, „3”, „8”, „0”, „4”, „5”, „6”, „7”, „9”, „10”, „11”, „12” (Fig. 3A).

Am stabilit în situațiile de neoplasm cefalic pancreatic la femei cu forme cu revărsat peritoneal o interesare statistic semnificativă a sectoarelor peritoneale în ordinea „2”, „0”, „1”, „3”, „6”, „4”, „5”, „7”, „8”, „9”, „10”, „11”, „12” (Fig. 3B).

Analiza coeficienților parțiali de corelație indică implicarea sectorului peritoneal, forma de ascită și sexul pacienților în valoarea depozitelor neoplazice. Rezultatele testului neparametric de analiză predictivă indică faptul că un factor

important de predicție în apariția depozitelor neoplazice îl reprezintă prezența ascitei. Rezultatele corelației multiple demonstrează corelația semnificativă ( $r = 0,429$ ;  $p = 0,0001$ ; 95%CI) dintre prezența depozitelor neoplazice în cavitatea peritoneală în cazul neoplasmului cefalopancreatic neoperat în funcție de forma de ascită prezentată și sectorul peritoneal interesat.



**Fig. 3 Distribuția metastazelor peritoneale sincrone în neoplasmul cefalopancreatic la femei**  
A. Neoperat ascitogen; B. Neoperat fără ascită

La pacienții de sex masculin analiza comparativă a acestor distribuții relevă tendința metastazelor peritoneale de a se organiza centroabdominal și ulterior de a implica ansele intestinului subțire. Nu sunt semnificative interesările de la nivelul cupolelor diafragmatice. O modalitate plauzibilă pentru această distribuție este invazia spațiului prevascular anatomic pe calea comunicării de tip ligamentar dintre fața anterioară a pancreasului, mezocolonul transvers și în final omentumul mare, cale ce evită interesarea spațiilor subfrenice. Nu am înregistrat în aceste situații depozite vizibile la nivelul bursei omentale.

Ascita concomitentă determină interesări mai accentuate a anselor de intestin subțire, fapt concordant cu datele obținute și în cazul altor patologii neoplazice analizate asociate cu carcinomatoză [22].

Pentru pacienții de sex feminin tendința notată este de a dezvolta depozite metastatice neoplazice mai importante la nivelul sectorului peritoneal „2”, urmate de determinări subdiafragmatice și centroabdominale. Acest fapt se corelează cu prezența mult mai însemnată pe acest lot de bolnavi a metastazelor hepatice (3 din 5 cazuri la femei față de numai 2 din 7 la bărbați). Este posibil ca pattern-ul de realizare al carcinomatozei peritoneale la pacientele cu neoplasm cefalopancreatic să fie dependent și de modalitățile de diseminare vasculară a acestei patologii, prin vena portă aflată în strânsă relație cu ligamentul duodenohepatic.

## CONCLUZII

Se remarcă o concordanță între implicarea unui sector peritoneal și valoarea indexului acestuia în funcție de prezența sau absența ascitei, precum și în dependență de sexul pacienților.

Ascita concomitentă a favorizat expunerea anșelor de intestin subțire la implanturile neoplazice. Se remarcă tendința metastazelor peritoneale în cazul neoplasmului cefalopancreatic la sexul masculin de a se organiza centroabdominal și de a implica ulterior anșele intestinului subțire. Nu sunt semnificative în aceste cazuri interesările de la nivelul cupolelor diafragmatice.

Pacientele diagnosticate cu această patologie au dezvoltat depozite metastatice neoplazice mai importante la nivelul sectorului peritoneal „2”, urmate ulterior de determinări subdiafragmatice și centroabdominale. Aspectele lezionale par a fi influențate de prezența metastazelor hepatice la acest lot de paciente.

Constatăm că un factor important de predicție în apariția depozitelor neoplazice îl are prezența ascitei în evoluția neoplaziei pancreatice.

#### BIBLIOGRAFIE

1. Jacquet P, Vidal-Jove J, Zhu B, Sugarbaker P. Peritoneal carcinomatosis from gastrointestinal malignancy: natural history and new prospects for management. *Acta Chir Belg.* 1994; 94(4): 191-197.
2. Portilla AG, Sugarbaker PH, Chang D. Second-look surgery after cytoreduction and intraperitoneal carcinomatosis from colorectal cancer: analysis of prognostic features. *World J Surg.* 1999; 23(1): 23-29.
3. Cagol PP, Pasqual E, Bacchetti S. Natural History of the Neoplastic Locoregional Disease: Clinical and Pathological Patterns. *J Exp Clin Cancer Res.* 2003; 22(4 Suppl): 1-4.
4. Suleiman AJ, Uraiqat NA, Al-Imam OA, Khuliefat SM, Al-Sakran M. Peritoneal carcinomatosis computerized tomography scans findings and causes. *JRMS.* 2004; 11(1): 6-66.
5. Meyers MA, Oliphant M, Berne AS, Feldberg MA. The Peritoneal Ligaments and Mesenteries: Pathways of Intraabdominal Spread of Disease. *Radiology.* 1987; 163: 593-604.
6. Kim S, Kim TU, Lee JW, Lee TH, Lee SH, Jeon TY, Kim KH. The Perihepatic Space: Comprehensive Anatomy and CT Features of Pathologic Conditions. *RadioGraphics.* 2007; 27: 129-143.
7. Târcoveanu E, Moldovanu R, Georgescu S, Niculescu D, Cotea Elena, Filip V, Lupașcu C, Crumpei F, Țuțuiianu B, Ferariu D. Pancreatectomiile drepte: indicații, rezultate. *Jurnalul de chirurgie.* 2006; 2(3): 322-331.
8. Moldovanu R. Clasificarea rezecțiilor pancreatice. *Jurnalul de chirurgie.* 2007; 3(2): 177-179.
9. Sugarbaker PH. Review of a Personal Experience in the Management of Carcinomatosis and Sarcomatosis. *Jpn J Clin Oncol.* 2001; 31(12): 571-572.
10. Zervos EE, Osborne D, Boe BA, Luzardo G, Goldin SB, Rosemurgy AS. Prognostic significance of new onset ascites in patients with pancreatic cancer. *World J Surg Oncol.* 2006; 4: 16.
11. Breslin TM, Pisters PWT, Lee JE, Abbruzzese JL, Evans DB. Exocrine Neoplasm of the Pancreas, In Bland KI, Daly JM, Karakousis CP, editors. *Surgical oncology: contemporary principles and practice.* New York: McGraw-Hill; 2001.
12. Kayahara M, Nagakawa T, Ohta T, Kitagawa H, Ueno K, Tajima H, Elnemr A, Miwa K. Analysis of paraaortic lymph node involvement in pancreatic carcinoma: a significant indication for surgery? *Cancer.* 1999; 85(3): 583-590.
13. Windham TC, Pearson AS, Skibber JM, Mansfield PF, Lee JE, Pisters PW, Evans DB. Significance and management of local recurrences and limited metastatic disease in the abdomen. *Surg Clin North Am.* 2000; 80(2): 761-774.
14. Grigorescu M, Monica L. *Bolile cronice ale pancreasului.* Cluj: Editura Dacia; 1990.
15. Takahashi S, Hasebe T, Oda T, Sasaki S, Kinoshita T, Konishi M, Ueda T, Ochiai T, Ochiai A. Extra-tumor perineural invasion predicts postoperative development of peritoneal dissemination in pancreatic ductal adenocarcinoma. *Anticancer Res.* 2001; 21(2B): 1407-1412.
16. Merati K, said Siadaty M, Andea A, Sarkar F, Ben-Josef E, Mohammad R, Philip P, Shields AF, Vaitkevicius V, Grignon DJ, Adsay NV. Expression of inflammatory modulator COX-2 in pancreatic ductal adenocarcinoma and its relationship to pathologic and clinical parameters. *Am J Clin Oncol.* 2001; 24(5): 447-452.

17. Raa ST, Oosterling SJ, van der Kaaij NP, van den Tol MP, Beelen RH, Meijer S, van Eijck CH, van der Sijp JR, van Egmond M, Jeekel J. Surgery promotes implantation of disseminated tumor cells, but does not increase growth of tumor cell clusters. *J Surg Oncol*. 2005; 92(2): 124-129.
18. Makary MA, Warshaw AL, Centeno BA, Willet CG, Rattner DW, Fernández-del Castillo C. Implications of peritoneal cytology for pancreatic cancer management. *Arch Surg*. 1998; 133: 361-365.
19. Vogel I, Krüger U, Marxsen J, Soeth E, Kalthoff H, Henne-Bruns D, Kremer B, Juhl H. Disseminated tumor cells in pancreatic cancer patients detected by immunocytology: a new prognostic factor. *Clinical Cancer Research*. 1999; 5: 593-599.
20. Slam KD, Calkins S, Cason FD. La Place's law revisited: Cecal perforation as an unusual presentation of pancreatic carcinoma, *World J Surg Oncol*. 2007; 5: 14.
21. Tiutiuca RC, Eva I. *Carcinomatozele viscero-peritoneale - diagnostic și tratament*. Iași: Editura Junimea; 2008: 189-194.